

**CENTRO UNIVERSITÁRIO UNIGUAIACÁ**  
**GRADUAÇÃO DE ODONTOLOGIA**

**GABRIELE LEMES DO NASCIMENTO**

**TRATAMENTO RESTAURADOR ATRAUMÁTICO – REVISÃO DE  
LITERATURA**

**GUARAPUAVA**

**2020**

**GABRIELE LEMES DO NASCIMENTO**

**TRATAMENTO RESTAURADOR ATRAUMÁTICO – REVISÃO DE LITERATURA**

Trabalho de Conclusão de Curso apresentado ao Centro Universitário UniGuairacá – Guarapuava, como requisito parcial para obtenção do título de Cirurgião Dentista sob orientação da professora Dr. Mariana Rinaldi.

**GUARAPUAVA**

**2020**

*Dedico esse trabalho a minha família que mesmo com todas as dificuldades enfrentadas para minha formação me ensinaram que devemos lutar por nossos sonhos e hoje tenho orgulho em dizer: esse sonho é nosso! Essa conquista é nossa! Eu amo vocês!*

## AGRADECIMENTOS

Primeiramente a Deus, por ter me dado o dom da vida, a saúde e a coragem para chegar até aqui.

Agradeço aos meus pais, Lourdes e Leonardo, que muitas vezes abriram mão de seus sonhos para promover a minha formação. Vocês me ensinaram a enfrentar o mundo com humildade e determinação e a ser forte para lutar contra os problemas que tentaram me derrubar.

Agradeço as minhas irmãs Luciéle, Jéssica e Jocélia, pela motivação, conforto e encorajamento, sem vocês nada seria possível.

Trago meu agradecimento a André Nascimento, pela paciência e carinho, sua presença nessa etapa da minha vida foi essencial, obrigada por me ajudar a ver a vida com mais sutileza.

A minha dupla Thalia Pinheiro pela amizade conservada por tantos anos, pela ajuda nos momentos difíceis tanto na vida acadêmica quanto na vida pessoal, saiba que tenho um carinho imenso por você.

Sou imensamente grata a Paula Deschk por cuidar de mim nesses longos cinco anos, fazendo o papel de minha mãe quando ela não estava por perto.

Não posso deixar de agradecer a minha madrinha Inez Pereira de Lima (in memoriam), pelo exemplo de superação, coragem e fé, sei que a senhora aí de cima está feliz por essa conquista.

Agradeço a meus amigos Ana Patrícia Bobato, Caue Lunardi e Gabriel Deschk, que de alguma maneira colaboraram para a minha formação acadêmica, sou grata a cada um de vocês.

A minha coorientadora Aluhê Lopes Fatturi pela disponibilidade de me aceitar como orientada, agradeço pela forma serena e responsável com que me auxiliou durante a elaboração desse trabalho, o seu exemplo de profissionalismo proporcionou meu crescimento dentro e fora da graduação.

Agradeço aos professores do colegiado de Odontologia do Centro Universitário UniGuairacá, por não medirem esforços para que a nossa formação acontecesse da forma mais precisa possível, em especial a professora Mariana Rinaldi, que prontamente aceitou minha orientação e a professora Daiza Martins, que acima de tudo são grandes amigas.

A todos vocês o meu muito obrigada!



*“Suba o primeiro degrau com fé. Não é necessário que você veja toda a escada. Apenas dê o primeiro passo.” Martin Luther King*

## RESUMO

NASCIMENTO, G.L. **Tratamento restaurador atraumático – Revisão de Literatura.** Graduação em Odontologia. Guarapuava, Centro Universitário UniGuairacá, 2020.

O Tratamento Restaurador Atraumático é uma técnica curativa minimamente invasiva, que consiste basicamente na remoção do tecido cariado por meio de instrumentos manuais, como as curetas de dentina e, manutenção da camada dentinária passível de remineralização, sendo que a restauração definitiva é realizada com Cimento de Ionômero de Vidro (CIV). Na odontopediatria, cada vez mais o ART é visto como uma boa alternativa para pacientes com problemas comportamentais, em casos de não cooperativos, com comprometimentos sistêmicos e crianças ansiosas, pois favorece o controle do medo e da ansiedade e o condicionamento, proporcionando um atendimento mais imperturbável. Pode-se levar em consideração uma série de vantagens atribuídas ao ART, como o aumento do conforto ao paciente, o baixo custo e facilidade da técnica, quando o cirurgião dentista conhece o passo a passo correto. O objetivo dessa revisão foi apresentar o Tratamento Restaurador Atraumático como um procedimento alternativo que pode ser amplamente utilizado dentro da Odontologia.

**Palavras chave:** Cárie dentária. Saúde pública. Odontopediatria. Saúde oral.

## ABSTRACT

NASCIMENTO, G.L. **Atraumatic Restorative Treatment – Literature review.** [Undergraduate thesis] Graduation of Dentistry. Guarapuava, University center UniGuairacá, 2020.

The Atraumatic Restorative Treatment is a healing technique minimally invasive, what It consists basically on removal decayed tissue through of hand instruments, at dentin cures, and maintenance of dentin layer liable to remineralization, being that the definitive restoration is realized with glass ionomer cement (CIV). In pediatric dentistry, increasingly o ART it's seen as a like a good alternative for patients with behavioral problems, in cases of non-cooperative, with systemic impairment and anxious children, because it favors control of fear and anxiety and conditioning, providing a more unperturbed service. Can take into consideration a number of advantages attributed to ART, like increased comfort, the low cost and ease of technique, when the dentist know the correct step by step. The purpose of this review went to present the Atraumatic Restorative Treatment as a alternative procedure that can be widely used within Dentistry.

**Key words:** Dental caries. Public health. Pediatric dentistry. Oral health.

## SUMÁRIO

<b>1</b>	<b>INTRODUÇÃO</b> .....	08
<b>2</b>	<b>PROPOSIÇÃO</b> .....	10
<b>3</b>	<b>REVISÃO DA LITERATURA</b> .....	11
	3.1. CÁRIE.....	11
	3.2. ODONTOLOGIA DA MÍNIMA INTERVENÇÃO.....	11
	3.3. TRATAMENTO RESTAURADOR ATRAUMÁTICO (ART).....	12
	3.3.1. Cimento de Ionômero de vidro.....	13
	3.3.2. Vantagens e desvantagens.....	14
	3.3.3. A ansiedade e o medo odontológico.....	15
	3.3.4. Indicações e contraindicações.....	16
	3.3.5. Desenvolvimento da técnica.....	16
	3.3.6. Eficácia do ART.....	16
	3.4. TRATAMENTO RESTAURADOR ATRAUMÁTICO MODIFICADO (ARTM).....	16
<b>4</b>	<b>DISCUSSÃO</b> .....	18
<b>5</b>	<b>CONSIDERAÇÕES FINAIS</b> .....	20
	<b>REFERÊNCIAS</b> .....	21





## 1. INTRODUÇÃO

A cárie dental é uma enfermidade multifatorial, que depende basicamente de aspectos biológicos, como a susceptibilidade do indivíduo, a presença dos microorganismos cariogênicos, e a dieta da pessoa, baseada no consumo de alimentos predisponentes ao desenvolvimento da doença (CAMARGO *et al.*, 2018; DIAS; RASLAM; SCHERMA, 2011; LOPES *et al.*, 2015).

Essa patologia aparece de maneira bastante frequente entre as crianças, considerando que as mesmas representam um grupo de risco, sendo uma enfermidade com alto índice de prevalência, que pode ser considerada um desafio significativo dentro da odontologia (DIAS; RASLAM; SCHERMA 2011; LOPES *et al.*, 2015; OLIVEIRA, 2014; TUMENAS *et al.*, 2014). A doença cárie atua de maneira negativa no desenvolvimento dos indivíduos e na sua qualidade de vida (CAMARGO *et al.*, 2018).

De fato, pode ser realizada a prevenção da lesão cariiosa, o seu controle, ou a sua reversão, desde que o diagnóstico e a conduta correta sejam elaborados de maneira precoce. A sua evolução pode levar a perda do elemento dentário, devido a extensa destruição coronária, o que pode causar sérios danos à saúde geral do paciente (LOSSO *et al.*, 2009).

Nesse contexto, da lesão cariiosa na infância, temos o surgimento do Tratamento Restaurador Atraumático (ART), uma técnica que vem sendo bem aceita na terapêutica do atendimento em crianças, levando em consideração o fator comportamental em pacientes não cooperativos ou com necessidades especiais (CAMARGO *et al.*, 2018; KNIRSCH *et al.*, 2010; SABER; EL-HOUSSEINY; ALAMOUDI 2019).

Se diferenciando dos tratamentos invasivos, preconizados por muito tempo (ASAKAWA; FRANZIN, 2017), o Tratamento Restaurador Atraumático é realizado mediante uma filosofia minimamente invasiva, que consiste basicamente na remoção do tecido dentinário que se encontra colonizado por microorganismos causadores da doença cárie, com sinais de infecção, e manutenção do tecido que possui condições de remineralização, a chamada dentina afetada (MARTINS, 2016; SILVA; AZEVEDO; GOMIDE, 2017). Esse preparo da superfície amolecida pela cárie acontece por meio de instrumentos manuais, como as curetas de dentina, de diversos tamanhos (NAVARRO *et al.*, 2015) e a restauração definitiva da cavidade é realizado com o Cimento de Ionômero de Vidro (CIV) (LEAL *et al.*, 2018; MONNERAT; SOUZA; MONNERAT, 2013; SOUZA *et al.*, 2016), material que possui propriedades positivas capazes de auxiliar no processo de remineralização dentária (MARTINS, 2016; NAVARRO *et al.*, 2015).

A utilização da técnica correta do ART apresenta uma série de vantagens tanto para a equipe de profissionais, quanto para o paciente (MONNERAT; SOUZA; MONNERAT, 2013), onde podemos citar o fato de o profissional não necessitar dos equipamentos odontológicos convencionais, que muitas vezes necessitam de energia elétrica, podendo ser realizado em um ambiente que não seja o consultório odontológico (OLIVEIRA, 2014; SOUZA *et al.*, 2016; SPEZZIA, 2019), é dispensado o uso de anestesia local, na maioria dos casos (KNIRSCH *et al.*, 2010; ; MONNERAT; SOUZA; MONNERAT, 2013; SANTOS *et al.*, 2015; SOUZA *et al.*, 2016), o baixo custo (ASAKAWA; FRANZIN, 2017; FONSECA; OLIVEIRA; DOMINGOS, 2010; SILVA, 2019;) e principalmente o controle da ansiedade e desconforto do paciente durante o atendimento odontológico e realização do procedimento (ASAKAWA; FRANZIN, 2017; MONNERAT; SOUZA; MONNERAT, 2013; SANTOS *et al.*, 2015; SOUZA *et al.*, 2016), o que é de fundamental importância quando se trata do atendimento em odontopediatria, favorecendo uma melhor adequação comportamental das crianças (ASAKAWA e FRANZIN, 2017; KNIRSCH *et al.*, 2010; MASSARA *et al.*, 2012).

Dessa forma, o presente trabalho volta-se para uma revisão de literatura tendo como objetivo a exposição do Tratamento Restaurador Atraumático (ART) como um método que pode ser usado, dentro de suas indicações, no atendimento de crianças, tanto no ambiente do consultório odontológico, quanto nos locais de difícil acesso da população ao tratamento convencional (ASAKAWA; FRANZIN, 2017; MONNERAT; SOUZA; MONNERAT, 2013).

## **2. PROPOSIÇÃO**

O presente trabalho tem por proposições gerais apresentar o Tratamento Restaurador Atraumático como um método que pode ser utilizado, dentro das suas indicações, para o controle da doença cárie.

As proposições específicas visam destacar as vantagens e desvantagens da técnica ART, as suas indicações e contraindicações, ambientes onde pode ser realizada, descrever a técnica correta e os materiais que são utilizados, demonstrando a sua utilidade dentro na saúde pública e privada.

### 3. REVISÃO DA LITERATURA

#### 3.1 CÁRIE

A cárie é uma enfermidade crônica, que progride lentamente, de caráter multifatorial, podendo gerar impactos na qualidade de vida do indivíduo, com prejuízos na fala, mastigação e estética (RAMADAN; KOLTERMANN; PIOVESAN, 2014). Para que a doença se desenvolva, o indivíduo deve possuir alguns fatores determinantes, sendo eles: a susceptibilidade do hospedeiro ou superfície dental, uma dieta com intensa ingestão de alimentos predisponentes ao desenvolvimento da mesma, como açúcares e, a presença de microorganismos cariogênicos, sendo o principal deles o *Streptococcus mutans* (CAMARGO *et al.*, 2018; DIAS; RASLAN; SCHERMA, 2011; LOPES *et al.*, 2015; SOUZA *et al.*, 2013).

Existem alguns fatores que são considerados secundários para o aparecimento e progressão da doença cárie, como os aspectos sociais e econômicos, o acesso do indivíduo a tratamentos odontológicos, sendo que onde a população é financeiramente menos favorecida e possui mais dificuldades ao acesso do tratamento odontológico, as condições orais são piores (BRIZON *et al.*, 2014; CYPRIANO *et al.*, 2011), o consumo correto de flúor, e as condições de higiene oral (CAMARGO *et al.*, 2018; LOPES *et al.*, 2015).

Ainda nos dias de hoje a doença cárie apresenta um alto índice de prevalência (FOSCHETTI, 2010; OLIVEIRA, 2014), aparecendo com bastante frequência entre as crianças. Dessa forma pode ser considerada um desafio dentro da Odontologia e da saúde pública (CAMARGO *et al.*, 2018; DIAS; RASLAN; SCHERMA, 2011; LOPES *et al.*, 2015).

#### 3.2 ODONTOLOGIA DA MÍNIMA INTERVENÇÃO

A Odontologia atual parte de um contexto que preconiza o tratamento baseado na mínima intervenção (ASAKAWA; FRANZIN, 2017; FRENCKEN, 2017; TUMENAS *et al.*, 2014; KUHNEN; BURATTO; SILVA, 2013), com procedimentos pouco invasivos, que preservam as estruturas dentárias ao máximo (FONSECA; OLIVEIRA; DOMINGOS, 2010; TUMENAS *et al.*, 2014). Isso se torna possível com a prevenção da doença e sua paralização precoce e se necessário alguma intervenção, a mesma é executada da forma menos agressiva possível (CAMARGO *et al.*, 2010; TUMENAS *et al.*, 2014; SILVA *et al.*, 2017; SANTOS *et al.*, 2015).

Com base na Odontologia de mínima intervenção, temos o surgimento do Tratamento Restaurador Atraumático (ART), uma alternativa que pode ser usada para tratar lesões cavidadas, causadas pela doença cárie (CAMARGO *et al.*, 2010; FONSECA; OLIVEIRA; DOMINGOS, 2010; SOUZA *et al.*, 2016), tratamento que é amplamente indicado dentro da Odontopediatria (ASAKAWA; FRANZIN, 2017; MARTINS, 2016; MASSARA *et al.*, 2012; SILVA *et al.*, 2017).

### 3.3 TRATAMENTO RESTAURADOR ATRAUMÁTICO (ART)

O Tratamento Restaurador Atraumático surgiu pela primeira vez em meados de 1980, em um programa de prevenção na Tanzânia, sendo idealizado pelo pesquisador Frencken (BONZANINI *et al.*, 2010; FONSECA; OLIVEIRA; DOMINGOS, 2010; NAVARRO *et al.*, 2015). O método tinha por objetivo controlar lesões de cárie em populações pobres que não tinham acesso a tratamentos odontológicos (CAMARGO *et al.*, 2010; SANTOS *et al.*, 2015; SOUZA *et al.*, 2016).

No ano de 1994, o ART foi reconhecido e passou a ser recomendado pela OMS (Organização Mundial da Saúde), para o tratamento da doença cárie, em países em desenvolvimento (BONZANINI *et al.*, 2010; FOSCHETTI, 2010; MARTINS, 2016; OLIVEIRA, 2014).

Essa técnica consiste basicamente na remoção do tecido dentinário infectado, que se dá por meio de instrumentos manuais, onde são utilizadas as curetas de dentina, e manutenção da dentina afetada, capaz de se reestruturar (KUHNEN; BURATTO; SILVA, 2013; MARTINS, 2016; SILVA *et al.*, 2017), assim a restauração definitiva é realizada com o cimento de ionômero de vidro (CIV) (ASAKAWA; FRANZIN, 2017; FONSECA; OLIVEIRA; DOMINGOS, 2010; KNIRSCH *et al.*, 2010; NAVARRO *et al.*, 2015; SABER; EL-HOUSSEINY; ALAMOUDI 2019).

O ART se difere da adequação do meio bucal pelo fato de ser um tratamento definitivo, de caráter curativo, mas que também pode ser usado como auxiliar na prevenção de futuras lesões cariosas, não sendo necessário outras etapas para sua permanência em boca (FONSECA; OLIVEIRA; DOMINGOS, 2010).

#### 3.3.1 Cimento de Ionômero de vidro

O cimento de ionômero de vidro é descrito como o material restaurador de escolha para a ART devido à algumas propriedades como: boa adesão às estruturas dentais (o esmalte e a dentina); possui liberação de flúor e poder ser recarregado de fluoreto, mantendo assim seus efeitos cariostáticos por longo tempo; biocompatibilidade com os tecidos pulpare; apresentar módulo de elasticidade e coeficiente de expansão térmica linear que se assemelham ao dente (GOES *et al.*, 2015; NAVARRO *et al.*, 2015; SABER; EL-HOUSSEINY; ALAMOUDI 2019).

### **3.3.2 Vantagens e Desvantagens**

O Tratamento Restaurador Atraumático apresenta uma série de vantagens, como a possibilidade de ser realizado fora do consultório odontológico (SPEZZIA, 2019; OLIVEIRA, 2014; SOUZA *et al.*, 2016), apresentar um baixo custo (ASAKAWA; FRANZIN, 2017; SILVA, 2019), por ser uma técnica de fácil execução (FONSECA; OLIVEIRA; DOMINGOS, 2010; SPEZZIA, 2019), ser dispensado o uso da anestesia e do isolamento absoluto (MONNERAT; SOUZA; MONNERAT, 2013; SILVESTRE; MARTINS; SILVA, 2010; SILVA, 2019), o que consequentemente reduz os níveis de ansiedade, facilitando o manejo durante o atendimento e auxiliando no controle do medo odontológico (MONNERAT; SOUZA; MONNERAT, 2013; CAMARGO *et al.*, 2010; SANTOS *et al.*, 2015).

Porém algumas desvantagens são descritas, como o fato do ART não suprir todas as necessidades do tratamento da doença cárie em casos onde as lesões são de tamanhos elevados (FONSECA; OLIVEIRA; DOMINGOS, 2010; FOSCHETTI, 2010), na questão em que o CIV pode apresentar relativo desgaste em sua superfície (FONSECA; OLIVEIRA; DOMINGOS, 2010; SILVA, 2019), o cansaço do profissional devido ao uso dos instrumentos manuais (FOSCHETTI, 2010; SILVA, 2019) e pela estética limitada do CIV (SILVA, 2019).

### **3.3.3 A ansiedade e o medo odontológico**

O medo é uma resposta emocional a um devido estímulo, que pode ser definido como um perigo real e ameaçador à integridade do indivíduo (MARQUES; GRADVOHL; MAIA, 2010; MOREIRA *et al.*, 2015), já a ansiedade é um temor a algo que não pode ser bem descrito pela pessoa (FERREIRA; OLIVEIRA, 2016; GÓES *et al.*, 2010). Em alguns casos, a

figura do cirurgião dentista acaba sendo associada ao sentimento de dor e desconforto, o que pode desencadear esses sintomas no paciente (FELIX *et al.*, 2016; GAMA *et al.*, 2017).

O paciente muitas vezes pode relatar acontecimentos como cefaleia, apreensões, palpitações, mal estar, agitação, e reação de fuga (SILVA, 2012), ou ainda dilatação das pupilas, palidez, transpiração excessiva, formigamento e aumento da PA (pressão arterial) (GÓES *et al.*, 2010). Esses sintomas estão intimamente ligados à ansiedade odontológica (GÓES *et al.*, 2010; SILVA, 2012).

No atendimento odontopediátrico, a ansiedade e o medo são frequentemente perceptíveis, geralmente iniciados por objetos, como a agulha durante a anestesia e pelo barulho feito ao acionar a caneta de alta rotação (MARQUES; GRADVOHL; MAIA, 2010; NAVARRO *et al.*, 2015). Esses sentimentos trazem uma série de fatores negativos durante a prática odontológica, causando desgaste tanto para a criança quanto para o profissional (MARQUES; GRADVOHL; MAIA, 2010). Dessa forma, técnicas diferenciadas, como o ART, que diminuem a ansiedade e o medo, pela possibilidade de realizar o tratamento sem o uso da anestesia e da alta rotação, são indispensáveis para o decorrer de um atendimento tranquilo e de qualidade (FELIX *et al.*, 2016; GAMA *et al.*, 2017; KNIRSCH *et al.*, 2010; SANTOS *et al.*, 2015; TOVO; FACCIN; VIVIAN, 2016).

### **3.3.4 Indicações e contraindicações**

O ART pode ser utilizado tanto na dentição decídua (dentes de leite), quando na dentição permanente (ASAKAWA; FRANZIN, 2017; FRENCKEN, 2017; LEAL *et al.*, 2018). Suas principais indicações são: lesões cáries classe I e II, onde no primeiro caso apresentam uma maior durabilidade; restaurações em cavidades classe V, que demonstraram uma duração bastante elevada (ASAKAWA; FRANZIN, 2017; MONNERAT; SOUZA; MONNERAT, 2013); cavitações cáries que envolvem tecido dentinário, onde a abertura da cavidade seja de no mínimo 1,6 mm, para possibilitar o acesso dos instrumentos manuais (NAVARRO *et al.*, 2015; SILVA, 2019; SPEZZIA, 2019); e ausência de dor, fístula, abscesso e mobilidade, fatores que podem indicar um envolvimento e/ou comprometimento pulpar (FONSECA; OLIVEIRA; DOMINGOS, 2010; NAVARRO *et al.*, 2015; SILVA, 2019).

Como contraindicação temos casos onde o abertura coronária, que serve de acesso à cavitação, não possui um tamanho suficiente para o uso dos instrumentos manuais (NAVARRO *et al.*, 2015; SILVA, 2019), quando a destruição coronária atingiu as cúspides do elemento dental (ASAKAWA; FRANZIN, 2017; MONNERAT; SOUZA; MONNERAT,

2013), em restaurações classe IV, devido a retenção insuficiente (MONNERAT; SOUZA; MONNERAT, 2013; SILVA, 2019), dentes que passaram por tratamento endodôntico (MONNERAT; SOUZA; MONNERAT, 2013) e casos onde exista presença de dor, fistula, abscesso e/ou mobilidade do elemento dentário (FONSECA; OLIVEIRA; DOMINGOS, 2010; NAVARRO *et al.*, 2015; SILVA, 2019).

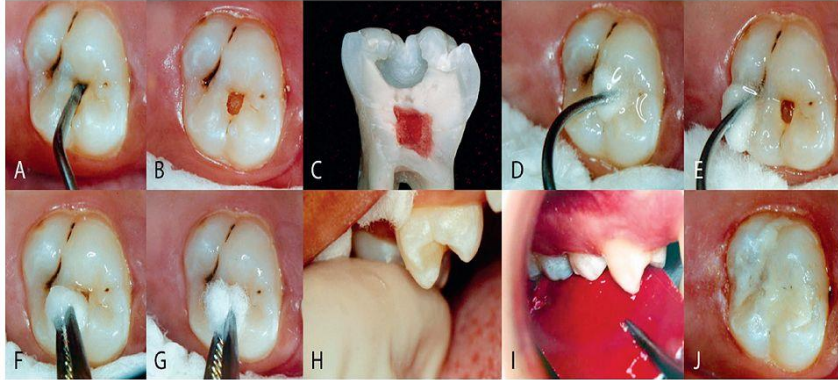
### **3.3.5 Desenvolvimento da Técnica**

Os principais instrumentos para o desenvolvimento do ART são: espelho clínico, pinça para algodão e sonda exploradora (jogo clínico); cinzéis, machados e o “opener”; curetas de dentina de diversos tamanhos; espátula de inserção e de manipulação (caso seja possível, a inserção do cimento de ionômero de vidro pode ser feita com a seringa Centrix); papel ou placa para espatulação; CIV; vaselina; verniz ou esmalte incolor; pode-se lançar mão de outros instrumentais dependendo das condições de atendimento e da indicação da técnica na ocasião (ASAKAWA; FRANZIN, 2017; MONNERAT; SOUZA; MONNERAT, 2013; NAVARRO *et al.*, 2015)

A técnica do ART consiste basicamente nos seguintes passos: primeiramente é realizado o isolamento relativo da região com algodão (FOSCHETTI, 2010; SOUZA *et al.*, 2013) (pode-se necessitar do uso de instrumentos como machados, cinzéis ou o “Opener”, para melhorar o acesso da área infectada) (SABER; EL-HOUSSEINY; ALAMOUDI 2019; MONNERAT; SOUZA; MONNERAT, 2013; NAVARRO *et al.*, 2015); depois a remoção da cárie, que deve acontecer de maneira cuidadosa (MONNERAT; SOUZA; MONNERAT, 2013), onde a camada mais profunda, passível de remineralização deve ser mantida (FOSCHETTI, 2010); deverá ser realizada a higienização da cavidade (FOSCHETTI, 2010; SOUZA *et al.*, 2013); seguida da manipulação e inserção do cimento de ionômero de vidro (MONNERAT; SOUZA; MONNERAT, 2013; FOSCHETTI, 2010) (quando o material estiver perdendo o brilho, com o dedo untado de vaselina, deve se realizar pressão digital sobre a restauração) (ASAKAWA; FRANZIN, 2017; MONNERAT; SOUZA; MONNERAT, 2013); por fim, a restauração recebe uma camada de verniz ou esmalte incolor que serve de proteção ( FOSCHETTI, 2010; NAVARRO *et al.*, 2015).



**Figura 1 - Restauração de superfície única.**



A - Molar superior com lesão de cárie com cavidade atingindo a dentina, cuja abertura permite a entrada livre da colher de dentina. Esse instrumento é usado com movimentos de escavação, removendo a dentina decomposta; B - Aspecto da cavidade após a remoção da dentina decomposta; C - Corte méso-distal de dente extraído, com cavidade oclusal para restauração de ART, onde se vê a superfície interna totalmente limpa e o esmalte sem suporte, mas firme; D - Bolinha de algodão embebida em solução de ácido poliacrílico aplicado por 10 a 15 segundos em todas as paredes internas da cavidade e E - nas fissuras adjacentes; F - Bolinha de algodão embebida em água aplicada de duas a três vezes na cavidade e na superfície do dente; G - Após inserção do ionômero de vidro o dedo indicador enluvado e vaselinado é comprimido sobre a superfície do dente por 40 segundos; H - Fita de papel carbono aplicado entre os dentes para checar se existem contatos exagerados com os dentes antagonistas; I - Aspecto do dente restaurado com ART, com CIV de alta viscosidade.

Fonte: NAVARRO, M. F. de L. et al. Tratamento Restaurador Atraumático: atualidades e perspectivas. *Revista da Associação Paulista de Cirurgiões Dentistas*, São Paulo, v. 69, n. 3, p.289-301, ago. 2015.

### 3.3.6 Eficácia do ART

O ART têm se tornado um tratamento referência no controle da doença cárie, devido a facilidade de sua técnica (ASAKAWA; FRANZIN, 2017; FOSCHETTI, 2010), por frear as manifestações cariosas, intervindo da maneira mais conservadora possível (SILVA, 2019), pois tem como objetivo algo muito além de apenas reabilitar: visa proteger a saúde oral do indivíduo (GUIOTOKU; NASCIMENTO; PARDIM, 2013).

### 3.4 TRATAMENTO RESTAURADOR ATRAUMÁTICO MODIFICADO (ARTM)

Tivemos a possibilidade de uma adaptação da técnica convencional do ART, para sua utilização dentro do consultório odontológico, a chamada ARTm (MARTINS, 2016; SILVA *et al.*, 2017). A mesma parte dos princípios originais do tratamento, tendo em vista a mínima intervenção, com preservação do máximo de estrutura dental, porém usufruindo de equipamentos encontrados dentro do ambiente de consultório, como o sugador de saliva, a

seringa tríplice e o refletor (MARTINS, 2016; MASSARA *et al.*, 2012; SILVA *et al.*, 2017). Outro aspecto importante para se ressaltar é a possibilidade do uso da caneta de alta rotação para melhorar o acesso a cavidade e remoção dos prismas de esmalte sem suporte, que podem prejudicar o sucesso futuro da restauração (MASSARA *et al.*, 2012) e, de materiais restauradores mais práticos, como o cimento de ionômero de vidro fotoativado (materiais que possuem ativação por meio da luz do fotopolimerizador) (SILVA *et al.*, 2017).

#### 4. DISCUSSÃO

Segundo Brizon *et al* (2014), pode-se perceber que ao longo do tempo o controle e a diminuição dos índices cariológicos não aconteceram de maneira igualitária, sendo que em alguns grupos as taxas de prevalência são maiores, onde o problema é evidenciado entre crianças que fazem parte de uma condição social em desvantagem, em sua revisão 98,2% dos artigos analisados apresentavam essa relação. Para Asakawa e Franzin (2017) o Tratamento Restaurador Atraumático (ART) apresenta alta relevância no tratamento de restauração em dentes com lesões de cárie.

Só se faz uso de uma técnica invasiva dentro dos atendimentos odontológicos quando as opções que visam a conservação não são possíveis, preconizando sempre procedimentos pautados na mínima intervenção, o que foi apontado por Tumenas *et al* (2014).

O ART é capaz de controlar e prevenir a doença cárie, como descrito por Guiotoku, Nascimento e Pardim (2013), sendo uma opção confortável ao paciente, objetivando a intervenção. Bonzanini *et al* (2010), considera a técnica como uma medida permanente para o controle da cárie, sendo um programa que deve ser utilizado dentro da saúde pública.

Segundo Leal *et al* (2018), o cimento de ionômero de vidro é a opção mais aceitável para a restauração do ART, onde Goes *et al* (2015) também conclui que o CIV pode servir de material restaurador definitivo para o Tratamento Restaurador Atraumático, pois apresenta uma solubilidade aceitável, abaixo do preconizado.

Para Kuhnen, Buratto e Silva (2013) a utilização da técnica em questão causa desconfiança por parte de alguns cirurgiões dentistas, a respeito de sua eficácia, pelo fato da remoção parcial da cárie. Porém, Monnerat, Souza e Monnerat (2013), mostram que o Tratamento Restaurador Atraumático apresenta vantagens tanto para a equipe profissional atuante, quanto para os pacientes, concordando com Souza *et al* (2013), que em seu estudo afirma as vantagens sobrepostas as desvantagens.

Guiotoku, Nascimento e Pardim (2013) descreve resultados animadores para a utilização da técnica restauradora na atenção básica, onde Asakawa e Franzin (2017) observaram os mesmos resultados vendo o ART como eficiente e fácil de ser executado.

De acordo com Frencken, (2017), o ART diminui a ansiedade causada pelo tratamento odontológico, quando comparada a outras técnicas, o que pode ser visto também por

Guiotoku, Nascimento e Pardim (2013). Para Navarro *et al* (2015), o tratamento restauradores cavitados diminuindo a ansiedade e a dor, corroborando com Leal *et al* (2018), que vê o ART como uma possibilidade de prevenir a ansiedade em crianças e tratar odontologicamente pacientes ansiosos.

Fonseca, Oliveira e Domingos (2010), relatam a aplicabilidade do ART tanto pro atendimento de adultos, quanto de crianças, o que é corroborado por Navarro *et al* (2015), que acrescenta sua utilização em pacientes com necessidades especiais. Asakawa e Franzin (2017) veem a técnica como uma alternativa para o atendimento odontopediátrico, o que se amplia a indicação de atendimentos a bebês, pelo fato da redução do tempo clínico, do estresse e os bons resultados alcançados, estudados por Santos *et al* (2015) e Camargo *et al* (2010).

Souza *et al* (2013), afirma que a utilização do ART por cirurgiões dentistas devidamente habilitados está intimamente ligado ao sucesso do tratamento. Segundo Kuhnen, Buratto e Silva (2013), existe certa resistência por alguns profissionais sobre o uso do ART, o que pode estar relacionado à falta de conhecimento sobre o procedimento e sua aplicabilidade, o que é firmado no estudo de Asakawa e Franzin (2017).

Em seu estudo, Bonzanini *et al* (2010), avaliou os índices de sucesso de restaurações atraumáticas em 6 meses e um ano após sua realização, sendo que das 515 restaurações realizadas, 56,95% apresentaram sucesso após 6 meses e, com um ano esse número caiu para 54,50%. Segundo o autor, esses dados podem estar ligados com o material de escolha utilizado, as condições de trabalho e habilidade dos profissionais que realizaram os procedimentos. Guiotoku, Nascimento e Pardim (2013), em seu trabalho pode constatar que a vitalidade dos dentes decíduos submetidos a restaurações atraumáticas chegou a 74% dos elementos avaliados, sendo que 15% já haviam esfoliado no período da avaliação e, na dentição permanente 87% permaneceram vitais, onde 78% obtiveram a formação de tecido dentinário esclerosado.

Após a avaliação de vários estudos, Silva (2019) relata que o ART pode ser utilizado em variadas situações do atendimento odontológico, de maneira eficaz, o que concorda com Oliveira (2014). Foschetti (2010) fala do tratamento restaurador atraumático como uma abordagem que deve fazer parte de um pacote de promoção de saúde oral, corroborando com Kuhnen, Buratto e Silva (2013), que descrevem o ART como uma base para a prevenção.

Com a disseminação da técnica, Silva *et al* (2017) descreveu sobre o Tratamento Restaurador Atraumático modificado (ARTm), onde com a adaptação do ART convencional, é possível realizar o procedimento mais rápido, sem fugir no conceito original da técnica

apresentando boa aceitabilidade o que é consolidado por Massara *et al* (2012) que mostra sua relevância na estratégia do controle da doença cárie.

## **5. CONSIDERAÇÕES FINAIS**

O ART é um tratamento viável e eficaz que pode ser amplamente utilizado, compactuando com o contexto da mínima intervenção. Possui uma série de vantagens para os profissionais e pacientes como a diminuição da ansiedade durante o atendimento, o que representa um diferencial para pessoas que sofrem o medo e a ansiedade odontológica.

Cabe ressaltar a sua aplicabilidade dentro de programas de prevenção da saúde oral, sendo uma ferramenta no combate à doença cárie. Com a sua difusão, a odontopediatria pode lançar mão dessa técnica mesmo para uso em consultório, levando em consideração suas indicações e vantagens.

## REFERÊNCIAS

ASAKAWA, Laís; FRANZIN, Lucimara C. da Silva. Tratamento Restaurador Atraumático (ART): uma visão contemporânea. **Revista Uningá**, Maringá, v. 29, n. 1, p.159-162, mar. 2017. Disponível em: <<file:///C:/Users/55429/Downloads/1915-13-5534-1-10-20180124.pdf>> Acesso em: 04/03/2020

BONZANINI, Carolina Mariano; LOPES, Gerson; LAGANÁ, Dalva C.; FREITAS, Claudio F. de; ASSIS, Elaine Q. de. **Avaliação da durabilidade das restaurações e selantes realizados na filosofia ART**. Science in Health, São Paulo, v.1, n.1, p.65-70, abr. 2010. Disponível em: <[http://arquivos.cruzeirosuleducacional.edu.br/principal/new/revista\\_scienceinhealth/01\\_jan\\_abr\\_2010/science\\_65\\_70.pdf](http://arquivos.cruzeirosuleducacional.edu.br/principal/new/revista_scienceinhealth/01_jan_abr_2010/science_65_70.pdf)> Acesso em: 14/04/2020

BRIZON, V. C.; MELO, Raquel R.; ZARZAR, Patrícia Maria; GOMES, Viviane Elisângela; OLIVEIRA, Ana C. Borges. Indicadores socioeconômicos associados à cárie dentária: uma revisão crítica. **Revista Unimontes Científica**, Montes Claros, v. 16, n.1, jun. 2014. Disponível em: <<http://www.ruc.unimontes.br/index.php/unicientifica/article/view/309>> Acesso em: 22/04/2020

CAMARGO, Bruna; PAVINATO, Larissa C.; CARDOSO, Moisés; BERVIAN, Juliane; PERUSSOLO, Berenice; PATUSSI, Eduardo. Características de pacientes com cárie severa da infância: análise de pacientes atendidos em centro de referência. **Revista da Faculdade de Odontologia - UPF**, Passo Fundo, v. 23, n. 2, p.133-138, ago. 2018. Disponível em: <<http://docs.bvsalud.org/biblioref/2018/10/947623/8776-bruna-camargo.pdf>> Acesso em: 18/03/2020

CAMARGO, Lucila B.; MAFRA, Erika; ALDRIGUI, Janaina M.; BRAGA, Mariana M.; IMPARATO, José C.; RAGGIO, Daniela Prócida. Aspecto emocional dos bebês envolvidos no Tratamento Restaurador Atraumático (ART): estudo clínico piloto. **Journal Of The Health Sciences Institute**, v. 28, n. 2, p. 109-111, 2010. Disponível em: <<https://www.yumpu.com/pt/document/read/12748412/aspecto-emocional-dos-bebes-envolvidos-no-tratamento-unip>> Acesso em: 12/03/2020

CYPRIANO, Silvia; HUGO, Fernando Neves; SCIAMARELLI, Maria Cristina; TORRES, Luisa H. do N.; SOUZA, Maria da L. R. de; WADA, Ronaldo Seichi. Fatores associados à experiência de cárie em escolares de um município com baixa prevalência de cárie dentária. **Ciência e Saúde Coletiva**, v.16, n.10, p.4095-4106, 2011. Disponível em: <<https://www.researchgate.net/deref/http%3A%2F%2Fdx.doi.org%2F10.1590%2FS1413-81232011001100015>> Acesso em: 22/04/2020

DIAS, A. C. G.; RASLAN, S.; SCHERMA, A. P. Aspectos nutricionais relacionados à prevenção de cáries na infância. **Clipeodonto - Unitau**, Taubaté, v. 3, n. 1, p.37-44, 2011. Disponível em: <[https://www.researchgate.net/publication/316316400\\_Aspectos\\_nutricionais\\_relacionados\\_a\\_prevencao\\_de\\_caries\\_na\\_infancia](https://www.researchgate.net/publication/316316400_Aspectos_nutricionais_relacionados_a_prevencao_de_caries_na_infancia)> Acesso em: 10/03/2020

FELIX, Larissa F.; BRUM, Sileno C.; BARBOSA, Carla C. Neves; BARBOSA, Oswaldo. Aspectos que influenciam nas reações comportamentais de crianças em consultórios odontológicos. **Revista Pró-UniversUS**, v.7, n.2, p.13-16, jun. 2016. Disponível em: < <file:///C:/Users/55429/Downloads/342-Texto%20do%20artigo-1649-1-10-20170216.pdf> > Acesso em: 22/04/2020

FERREIRA, Henrique A. C. Mendes; OLIVEIRA, Arlete M. Gomes. Ansiedade entre crianças e seus responsáveis perante o atendimento odontológico. **Revista de Odontologia da Universidade da Cidade de São Paulo**, São Paulo, v.29, n.1, p.6-17, abr. 2016. Disponível em: [http://arquivos.cruzeirodosuleducacional.edu.br/principal/old/revista\\_odontologia/pdf/janeiro\\_abril\\_2017/Odonto\\_01\\_2017%203.pdf](http://arquivos.cruzeirodosuleducacional.edu.br/principal/old/revista_odontologia/pdf/janeiro_abril_2017/Odonto_01_2017%203.pdf) > Acesso em:22/04/2020

FONSECA, Livia M. Prado; OLIVEIRA, Ana L. B. Martins de; DOMINGOS, Patrícia Aleixo dos Santos. Tratamento restaurador atraumático: alternativa viável para a promoção de saúde bucal. **Revista Uningá**, v.1, n.3, p.39-49, 2010. Disponível em: <[http://www.mastereditora.com.br/periodico/20130708\\_113411.pdf](http://www.mastereditora.com.br/periodico/20130708_113411.pdf) > Acesso em:18/03/2020

FOSCHETTI, J. H. M. **Tratamento restaurador atraumático associado a medidas preventivas na saúde pública brasileira**. 2010. 34 f. (Especialização em odontologia). Curso de Especialização em Atenção Básica em Saúde da Família, Universidade Federal de Minas Gerais – UFMG, Formiga, 2010. Disponível em: <<https://www.nescon.medicina.ufmg.br/biblioteca/imagem/0699.pdf> > Acesso em: 30/03/2020

FRENCKEN, J. E. Atraumatic restorative treatment and minimal intervention dentistry. **British Dental Journal**, v. 223, p. 183-189. ago. 2017. Disponível em <<https://doi.org/10.1038/sj.bdj.2017.664>> Acesso em: 13/04/2020

GAMA, T. da Silva; OLIVEIRA, Cícera A. de; CABRAL, Evalena L.; FIGUEIREDO, Camila H. M. da Costa; GUÊNES, Gymenna M. T.; PENHA, Elizandra Silva da. Perfil do medo apresentado por crianças frente ao tratamento odontológico. **Revista Uningá**, Maringá, v. 29, n. 3, p.23-27, mar. 2017. Disponível em < [https://www.mastereditora.com.br/periodico/20170228\\_185848.pdf](https://www.mastereditora.com.br/periodico/20170228_185848.pdf) > Acesso em: 17/03/2020

GOES, Mario F.; MARTINS, Adriano Luis; SARTORI, Cristiana G.; SINHORETI, Mario A. C. Solubilidade de cimentos de ionômero de vidro indicados para o Tratamento Restaurador Atraumático. **Revista da Associação Paulista de Cirurgiões Dentistas**, São Paulo, v. 69, n. 3, p.272-278, ago. 2015. Disponível em: <[http://revodonto.bvsalud.org/scielo.php?script=sci\\_arttext&pid=S0004-52762015000200011](http://revodonto.bvsalud.org/scielo.php?script=sci_arttext&pid=S0004-52762015000200011) > Acesso em: 17/03/2020

GÓES, Maira P. S; DOMINGUES, Marcela C.; COUTO, Geraldo B. L.; BARREIRA, Alice K. Ansiedade, medo e sinais vitais dos pacientes infantis. **Odontologia Clínico-científica**, Recife, v. 9, n. 1, p.39-44, mar. 2010. Disponível em: < [http://revodonto.bvsalud.org/scielo.php?script=sci\\_arttext&pid=S1677-38882010000100007](http://revodonto.bvsalud.org/scielo.php?script=sci_arttext&pid=S1677-38882010000100007) > Acesso em: 17/03/2020

GUIOTOKU, S. K.; NASCIMENTO, Maria Inês; PARDIM, David Pimenta. Tratamento restaurador atraumático (ART) como uma estratégia de promoção de saúde bucal na atenção básica. **Revista APS**, v.16, n.3, p.294-300, set. 2013. Disponível em: < <http://bases.bireme.br/cgi-bin/wxislind.exe/iah/online/?IsisScript=iah/iah.xis&base=LILACS&lang=p&nextAction=lnk&exprSearch=707336&indexSearch=ID> > Acesso em: 14/04/2020

KNIRSCH, Maíra S.; BONIFÁCIO, Clarissa C.; MENEGUZZO, Daiane T.; SARDENBERG, Fernanda; RAGGIO, Daniela P.; IMPARATO, José C. Percepção dos Pais em Relação ao Tratamento Restaurador Atraumático. **Brazilian Journal of Health**, São Paulo, v. 1, n.1, p.71-79, abr. 2010. Disponível em: < <http://inseer.ibict.br/bjh/index.php/bjh/article/view/10> > Acesso em: 30/03/2020

KUHNEN, M.; BURATTO, G. M.; SILVA, P. Uso do tratamento restaurador atraumático na Estratégia Saúde da Família. **Revista de Odontologia da UNESP**, São Paulo, v.42, n.4, p.291-297, 2013. Disponível em: < <https://www.academicoo.com/artigo/uso-do-tratamento-restaurador-atraumatico-na-estrategia-saude-da-familia> > Acesso em: 30/30/2020

LEAL, Soraya; BONIFACIO, Clarissa; RAGGIO, Daniela; FRENCKEN, Jo. Atraumatic Restorative Treatment: Restorative Component. **Monogr Oral Sci. Basel**, p.92-102, 2018. Disponível em: < <https://doi.org/10.1159/000487836> > Acesso em: 13/04/2020

LOPES, Tatiana R. et al. Determinantes sociais e biológicos da cárie dentária na infância: uma experiência interdisciplinar no pet saúde - UFJF. **Revista Aps**, Juiz de Fora, v. 18, n. 1, p.30-38, mar. 2015. Disponível em: <<http://docplayer.com.br/23190613-Determinantes-sociais-e-biologicos-da-carie-dentaria-na-infancia-uma-experiencia-interdis-ciplinar-no-pet-saude-ufjf.html> > Acesso em:09/03/2020

LOSSO, Estela M. et al. Cárie precoce e severa na infância: uma abordagem integral. **Jornal de Pediatria**, Curitiba, v.85, n.4, p.295-300, 2009. Disponível em: < [https://www.scielo.br/scielo.php?pid=S0021-75572009000400005&script=sci\\_arttext](https://www.scielo.br/scielo.php?pid=S0021-75572009000400005&script=sci_arttext) > Acesso em: 10/03/2020.

MARQUES, Karyne B. Gonçalves; GRADVOHL, Morgana P. Brasil; MAIA, Maria Cristina Germano. Medo e ansiedade prévios à consulta odontológica em crianças do município de Acaraú-CE. **Revista Brasileira em Promoção da Saúde**, Fortaleza, v. 23, n. 4, p.358-367, dez. 2010. Disponível em: < <https://www.researchgate.net/deref/http%3A%2F%2Fdx.doi.org%2F10.5020%2F2038> > Acesso em: 17/03/2020

MARTINS, A. de S. **O tratamento restaurador atraumático nos cursos de Odontologia do estado do Paraná na percepção de acadêmicos e profissionais: estudo de seguimento de seis meses até a formatura**. 2016. 91 f. Tese. Programa de pós-graduação *Stricto Sensu* em Odontologia, Universidade Estadual de Ponta Grossa – UEPG, 2016. Disponível em: < <https://tede2.uepg.br/jspui/handle/prefix/1704> > Acesso em: 30/03/2020

MASSARA, Maria de L.; IMPARATO, José C. Pettorossi; WAMBIER, Denise Stadler; NORONHA, Júlio Carlos; RAGGIO, Daniela P.; BONECKER, Marcelo. Tratamento Restaurador Atraumático Modificado (ARTm). **Pesquisa Brasileira em Odontopediatria e Clínica Integrada**, João Pessoa, v.12, n.3, p. 303-306, jul. 2012. Disponível em: < <https://repositorio.usp.br/item/002317710> > Acesso em: 30/03/2020



MONNERAT, Antonio F.; SOUZA Maria I. de Castro de; MONNERAT, Aline B. Luiz. Tratamento Restaurador Atraumático. Uma técnica que podemos confiar? **Revista Brasileira de Odontologia**, Rio de Janeiro, v. 70, n. 1, p.33-36, jun. 2013. Disponível em: <  
[http://revodonto.bvsalud.org/scielo.php?script=sci\\_arttext&pid=S0034-72722013000100008](http://revodonto.bvsalud.org/scielo.php?script=sci_arttext&pid=S0034-72722013000100008)  
 > Acesso em: 20/02/2020

MOREIRA, Kelly M. S.; IMPARATO, José C. P.; TEIXEIRA, Karina B.; REIS, Juliana Braga; NAVARRO, Ricardo Scarparo; DRUGOWICK, Rayen M. Ansiedade do responsável em relação ao atendimento odontopediátrico. **Revista da Associação Paulista de Cirurgiões Dentistas**, São Paulo, v.69, n.2, p.135-141, 2015. Disponível em: <  
[http://revodonto.bvsalud.org/scielo.php?script=sci\\_arttext&pid=S0004-52762015000400005](http://revodonto.bvsalud.org/scielo.php?script=sci_arttext&pid=S0004-52762015000400005)  
 > Acesso em: 22/04/2020

NAVARRO, Maria F. de L.; LEAL, Soraya C.; MOLINA, Gustavo Fabián; VILLENA, Rita S. Tratamento Restaurador Atraumático: atualidades e perspectivas. **Revista da Associação Paulista de Cirurgiões Dentistas**, São Paulo, v. 69, n. 3, p.289-301, ago. 2015. Disponível em: <  
[http://revodonto.bvsalud.org/scielo.php?script=sci\\_arttext&pid=S0004-52762015000200013](http://revodonto.bvsalud.org/scielo.php?script=sci_arttext&pid=S0004-52762015000200013)  
 > Acesso em: 20/02/2020

OLIVEIRA, Waldson L. Martins de. **Tratamento restaurador atraumático como prática exequível do controle da cárie em saúde pública**. 2014. 43 f. TCC (Especialização) - Curso de Especialização em Atenção Básica em Saúde da Família, Universidade Federal de Minas Gerais – UFMG, Belo Horizonte, 2014. Disponível em:  
 <<https://www.nescon.medicina.ufmg.br/biblioteca/imagem/4866.pdf> > Acesso em:  
 30/03/2020

SABER, Afnam M.; EL-HOUSSEINY, Azza A.; ALAMOUDI, Najla M. Atraumatic Restorative Treatment and Interim Therapeutic Restoration: A Review of the Literature. **Dentistry Journal**. mar. 2019. Disponível em: <  
<https://www.researchgate.net/deref/http%3A%2F%2Fdx.doi.org%2F10.3390%2Fdj7010028>  
 > Acesso em: 17/03/2020

SANTOS, Elissandras B. ALDRIGUI, Janaina Merli; CARVALHO, Carolina; CALVO, Ana F. B.; RAGGIO, Daniela P.; CAMARGO, Lucila B. Ansiedade dos bebês durante o Tratamento Restaurador Atraumático (ART). **Revista da Associação Paulista de Cirurgiões Dentistas**, v.69, n.2, p.182-185, 2015. Disponível em: <  
<https://repositorio.usp.br/item/002726921>  
 > Acesso em: 30/03/2020

SILVA, Ana C. Macedo da. **Medo e Ansiedade Dentária: Uma Realidade**. 2012. F.112. Mestrado, Universidade Fernando Pessoa, Porto, 2012. Disponível em: <  
<https://bdigital.ufp.pt/bitstream/10284/3705/1/Medo%20e%20Ansiedade%20Dent%C3%A1ria%20-%20Uma%20Realidade.pdf>  
 > Acesso em: 30/03/2020

SILVA, Anderson de Araujo. **O tratamento restaurador atraumático diante da cárie dentária: uma revisão de literatura**. 2019. f.28. TCC. Odontologia, Universidade Federal do Rio Grande do Norte, Natal, 2019. Disponível em: <  
<http://monografias.ufrn.br/handle/123456789/10154>  
 > Acesso em: 30/03/2020

SILVA, Hanna P. G. Pereira da; AZEVEDO, Tatiana D. P. Leme; GOMIDE, Maria B. B. A utilização do tratamento restaurador atraumático modificado na clínica de odontopediatria. **Revista de Odontologia Brasileira Central**, v.79, n.79, p.67-72, 2017. Disponível em: < <file:///C:/Users/55429/Downloads/1066-Texto%20Principal-6922-2-10-20180116.pdf> > Acesso em: 30/03/2020

SILVESTRE, José A. Costa; MARTINS, Pollyanna; SILVA, José R. Viana. O tratamento restaurador atraumático da cárie dental como estratégia de prevenção e promoção da saúde bucal na estratégia saúde da família. **Revista SANARE**, v.9, n.2, p.81-85, dez. 2010. Disponível em: < <https://sanare.emnuvens.com.br/sanare/article/view/13> > Acesso em: 14/04/2020

SOUZA, Eliane H. A.; GALVÃO, Pauliana, V. M.; OLIVEIRA, Pierre A. P. de; SOARES, Gustavo M.; HENRIQUES, Alexandre de A. Avaliação do desempenho clínico de protocolos alternativos para a técnica de Tratamento Restaurador Atraumático: Estudo preliminar. **Odontologia**, v.41-42, n.21, p.19-29, 2013. Disponível em: < [file:///C:/Users/55429/Downloads/3292-15408-8-PB%20\(1\).pdf](file:///C:/Users/55429/Downloads/3292-15408-8-PB%20(1).pdf). > Acesso em: 30/03/2020

SOUZA, Maria C. Almeida de; SILVA, Marcos A. M. da; BELLO, Rachel F.; XAVIER, Cátia A. A. M. Tratamento Restaurador Atraumático (TRA) e a promoção da saúde bucal em escolares: relato de experiência. **Revista de Saúde**, v. 7, n. 1, p.11-17, jun. 2016. Disponível em: 17/03/2020 < <https://www.researchgate.net/deref/http%3A%2F%2Fdx.doi.org%2F10.21727%2Frs.v7i1.1028> > Acesso em:

SPEZZIA, S. Atendimento odontológico para as populações indígenas com utilização do tratamento restaurador atraumático. **Revista Ciências e Odontologia**, v.3, n.1, p.6-10, 2019. Disponível em: < <http://revistas.icesp.br/index.php/RCO/article/view/445> > Acesso em: 30/03/2020

RAMADAN, Y. H.; KOLTERMANN, A. P.; PIOVESAN, C. Cárie dentária em crianças brasileiras: tendência e polarização. **Ciências da Saúde**, Santa Maria, v. 15, n. 1, p. 137-146, 2014. Disponível em: < <https://docplayer.com.br/5891312-Carie-dentaria-em-criancas-brasileiras-tendencia-e-polarizacao-1-dental-caries-in-brazilian-children-trend-and-polarization.html> > Acesso em: 22/04/2020

TOVO, Maximiano F.; FACCIN, Elise S.; VIVIAN, Aline G. Psicologia e Odontopediatria: contextualização da interdisciplinaridade no Brasil. **Aletheia**, v.49, n.2, p.76-88, dez. 2016. Disponível em: < [http://pepsic.bvsalud.org/scielo.php?script=sci\\_arttext&pid=S1413-03942016000200009](http://pepsic.bvsalud.org/scielo.php?script=sci_arttext&pid=S1413-03942016000200009) > Acesso em: 18/03/2020

TUMENAS, Isabel; PASCOTTO, Renata; SAADE, Jorge L.; BASSANI, Marcelo. Odontologia Minimamente Invasiva. **Revista da Associação Paulista de Cirurgiões Dentistas**, São Paulo, v. 68, n. 4, p.283-295, nov. 2014. Disponível em: < <http://revodonto.bvsalud.org/pdf/apcd/v68n4/a02v68n4.pdf> > Acesso em: 30/03/2020