

**CENTRO UNIVERSITÁRIO UNIGUAIACÁ**  
**GRADUAÇÃO EM ODONTOLOGIA**

MARIA THERESA CONRADO

**REABILITAÇÃO ESTÉTICA DE DENTE ANTERIOR APÓS**  
**TRAUMATISMO: RELATO DE CASO**

GUARAPUAVA

2023

MARIA THERESA CONRADO

**REABILITAÇÃO ESTÉTICA DE DENTE ANTERIOR APÓS TRAUMATISMO:  
RELATO DE CASO**

Trabalho de Conclusão de Curso apresentado como pré-requisito para obtenção do título de Cirurgião-Dentista pelo Centro Universitário UniGuairacá de Guarapuava

Orientador: Prof. Dr. Gustavo Simão Moraes

GUARAPUAVA

2023

## **AGRADECIMENTOS**

Primeiramente agradeço a Deus por ter me proporcionado essa experiência de vida, me guiando e protegendo durante toda essa caminhada.

A minha mãe, que é a minha base e maior inspiração de vida, sempre lutou e não mediu esforços para que eu pudesse concluir meu sonho, e ao meu pai por todo apoio e dedicação, se cheguei até aqui foi graças a vocês, não há palavras que possam expressar minha gratidão.

Meu agradecimento ainda a todo o corpo docente com que tive o prazer de compartilhar durante todos esses anos de aprendizagem. Um agradecimento especial a professora Anna Luiza Szesz, pela confiança depositada em meu trabalho desde o primeiro momento em que falei sobre ele, e por toda dedicação, carinho e paciência, obrigada por acreditar em mim, você foi responsável por grande parte desse trabalho se tornar real.

Ao meu orientador Gustavo Simão Moraes, que foi tão responsável, esclarecendo minhas dúvidas, conduzindo meu trabalho, e dedicando seu tempo compartilhando parte de seu conhecimento comigo.

A todos meus amigos e familiares, que me ajudaram e incentivaram de certa forma durante esses anos.

E para encerrar, ao meu namorado Gabriel Scholles, por ser o meu maior incentivador durante essa árdua caminhada, por estar todos os momentos ao meu lado, e tornar todo esse processo mais leve, você é meu alicerce, obrigada por todo companheirismo e cumplicidade.

## RESUMO

Conrado, M. T. **Reabilitação Estética de Dente Anterior após Traumatismo: Relato de Caso.** [Trabalho de Conclusão de Curso] Graduação em Odontologia. Guarapuava: Centro Universitário UniGuairacá; 2023.

A perda de parte da estrutura dentária em dentes anteriores envolvendo o ângulo incisal, também conhecida como lesões do tipo classe IV, podem ser ocasionadas por processos cariosos ou por fraturas acidentais, muito comuns em pacientes jovens. Por se tratar da região anterior, a reabilitação deve ser realizada prezando a estética, anatomia e funcionalidade, uma vez que os pacientes se preocupam cada vez mais com a aparência de seu sorriso. O presente estudo relata o caso clínico de um paciente com uma restauração tipo classe IV insatisfatória no elemento 11, precedente de uma fratura acidental quando criança. O dente apresentava tratamento endodôntico satisfatório, porém, estava com a anatomia está desfavorável, irregular e encontrava-se escurecido. Assim, o objetivo desse trabalho foi reabilitar o elemento adequadamente, devolvendo a anatomia, função e principalmente estética.

**Palavras-chave:** Traumatismo Dentário; Estética Dentária; Reabilitação Bucal.

## **ABSTRACT**

Conrado, M. T. **Aesthetic Rehabilitation of Anterior Tooth after Trauma: Case Report.**  
[Course Completion Work] Graduation in Dentistry. Guarapuava: UniGuairacá University  
Center; 2023.

The loss of part of the dental structure in anterior teeth involving the incisal angle, also known as class IV injuries, can be caused by carious processes or by accidental fractures, which are very common in young patients. As it compromises the anterior region, rehabilitation should be based on aesthetics, anatomy and functionality, since patients are increasingly concerned with the appearance of their smile. The present study reports the clinical case of a patient with an unsatisfactory class IV restoration in element 11, which was preceded by an accidental fracture. The tooth had satisfactory endodontic treatment, but its anatomy was unfavorable, irregular and darkened. Thus, the objective of this work was to rehabilitate the tooth properly, restoring the anatomy, function and mainly its aesthetics.

**Key words:** Tooth Injuries; Esthetics, Dental; Mouth Rehabilitation.

## LISTA DE ILUSTRAÇÕES

Figura 1	-	Sorriso inicial evidenciando a restauração insatisfatória.....	10
Figura 2	-	Radiografia do elemento 11.....	11
Figura 3	-	Profilaxia.....	11
Figura 4	-	Protocolo de clareamento externo.....	12
Figura 5	-	Clareamento interno/externo.....	13
Figura 6	-	Início do tratamento restaurador.....	14
Figura 7	-	Seqüência do processo restaurador.....	15
Figura 8	-	Final do procedimento restaurador.....	16
Figura 9	-	Aspecto final da restauração.....	16
Figura 10	-	Acabamento da restauração com broca.....	17
Figura 11	-	Seqüência de polimento com os discos diamantados.....	17
Figura 12	-	Polimento com os discos de lixa.....	18
Figura 13	-	Polimento com disco de feltro.....	18
Figura 14	-	Aspecto final do sorriso do paciente .....	19
Figura 15	-	Paciente sorrindo.....	19

## SUMÁRIO

<b>1</b>	<b>INTRODUÇÃO.....</b>	<b>7</b>
<b>2</b>	<b>PROPOSIÇÃO.....</b>	<b>9</b>
<b>3</b>	<b>RELATO DE CASO.....</b>	<b>10</b>
<b>4</b>	<b>DISCUSSÃO.....</b>	<b>19</b>
<b>5</b>	<b>CONSIDERAÇÕES FINAIS.....</b>	<b>22</b>
	<b>REFERÊNCIAS.....</b>	<b>23</b>
	<b>ANEXO A – PARECER CONSUBTANCIADO DO CEP.....</b>	<b>26</b>
	<b>ANEXO B – TCLE.....</b>	<b>30</b>
	<b>ANEXO C – FOLHA DE ROSTO.....</b>	<b>34</b>
	<b>ANEXO D - TERMO DE CONSENTIMENTO PARA USO DE IMAGEM</b>	<b>35</b>
	<b>ANEXO E – CARTA DE AUTORIZAÇÃO .....</b>	<b>36</b>

## 1. INTRODUÇÃO

Traumatismos dentários na infância são bastante comuns e mais frequentes em dentes anteriores (SANTOS, 2016). As fraturas coronárias têm etiologia variada, destacando-se os traumas de acidentes automobilísticos, durante a prática de esportes ou decorrentes de atos de violência. Essas fraturas ocorrem com mais frequência em pacientes do sexo masculino, sendo esse um fator predisponente (YAMASHITA et al., 2017).

A região anterior representa uma área estética, e o sucesso do tratamento estético envolve uma detalhada anamnese, um exame clínico minucioso e a realização de exames radiográficos. Ao longo dos anos, a Odontologia passou por mudanças em relação aos preparos cavitários e procedimentos de adesão, visando preservar cada vez mais a estrutura dental (BENNETI, 2003).

Portanto, com a valorização da estética dental aliada à atual filosofia conservadora da Odontologia, as técnicas restauradoras e materiais passaram por uma evolução clínica considerável (GONÇALVEZ, 2013). O profissional que realizará o tratamento deve atuar de maneira precisa na escolha da técnica restauradora e na seleção da cor e dos materiais que serão utilizados, para que se assemelhem com a natureza do dente, pois um tratamento estético envolve uma série de princípios para que possa reproduzir harmoniosamente a forma, cor e proporção dos elementos dentários.

Diferentes abordagens restauradoras podem ser consideradas para a resolução de casos de fraturas coronárias em dentes anteriores. Dentre elas, pode-se citar a técnica direta com resina composta, mais conhecida como facetas em resina. Quando são feitas com a indicação correta, os resultados estéticos são muito satisfatórios (KORKUT et al., 2018). Essas restaurações são chamadas de minimamente invasivas, sendo funcionais e duradouras, além de se assemelharem ao tecido dentário natural (GOMES et al., 2014; KORKUT et al., 2018).

Outra opção é a colagem de fragmento, que reposiciona o fragmento fraturado junto ao remanescente coronário utilizando resina composta. Essa técnica mantém a morfologia, a cor, a textura e a estética do dente, restabelecendo a sua função e sendo uma excelente alternativa ao tratamento restaurador (LIMA, 2018). Por fim, também existe a opção de realizar facetas pela técnica indireta, com cerâmica. Essas facetas são indicadas quando se tem um comprometimento estético devido à alteração de forma, contorno, cor, posicionamento do dente no arco e deformações dentárias congênitas. As cerâmicas têm como principal característica a



biocompatibilidade com a estrutura dental, uma excelente propriedade ótica, estabilidade de cor e lisura superficial (SOUZA et al., 2016).

A durabilidade e longevidade desse tipo de restauração em dentes anteriores depende do tamanho da fratura, do material restaurador utilizado e da técnica escolhida (da SILVA, 2012). Em casos de dentes anteriores que sofreram algum traumatismo e apresentam escurecimento, o clareamento dental prévio sempre deve ser proposto, utilizando a técnica de clareamento externo/interno (HIGASHI, 2006).

O presente estudo tem como objetivo relatar um caso clínico de restauração estética de um incisivo central superior apresentando uma fratura de classe IV. Esse tipo de relato é importante por se referir a uma área estética da Odontologia, uma vez que é cada vez mais buscada pelos pacientes.

## **2. PROPOSIÇÃO**

### **2.1 GERAL**

O propósito do presente estudo foi relatar um caso clínico e discutir a reabilitação do elemento 11 com alteração cromática, por meio do clareamento interno/externo e restauração pela técnica direta à mão livre.

### **2.2 ESPECÍFICA**

2.2.1 Expor a importância da estética e cosmetologia odontológica em devolver autoestima do paciente;

2.2.2 Estabelecer um diagnóstico diferencial para um caso de trauma em dente anterior com alterações de cor e sem sucesso em tratamentos anteriores;

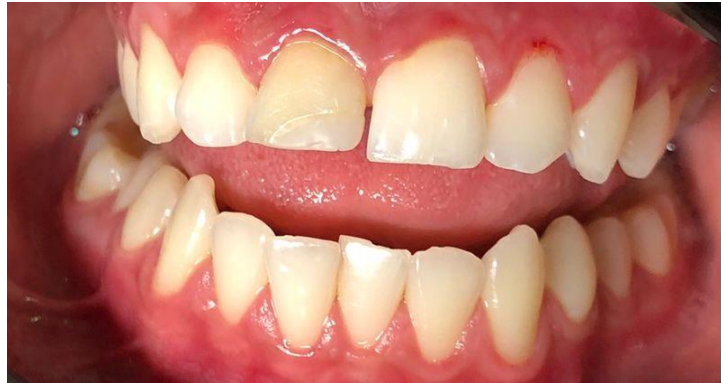2.2.3 Relatar o caso clínico de clareamento dental interno/externo e tratamento restaurador do elemento 11.

### 3. RELATO DE CASO

Esse trabalho obteve a aprovação do comitê de ética (anexo A), TCLE (anexo B), folha de rosto (anexo C), termo de consentimento para uso de imagem (anexo D) e carta de autorização para uso do espaço da clínica (anexo E).

Paciente G.S., gênero masculino, 20 anos, compareceu à clínica do curso de Odontologia do Centro Universitário Uniguairacá com queixa principal da insatisfação da estética, anatomia irregular e escurecimento do dente 11. O paciente relatou uma queda aos 8 anos de idade, que levou à fratura desse dente, o qual passou por tratamento endodôntico e possuía restauração insatisfatória (Figura 1).

**Figura 1: Sorriso inicial evidenciando a restauração insatisfatória**

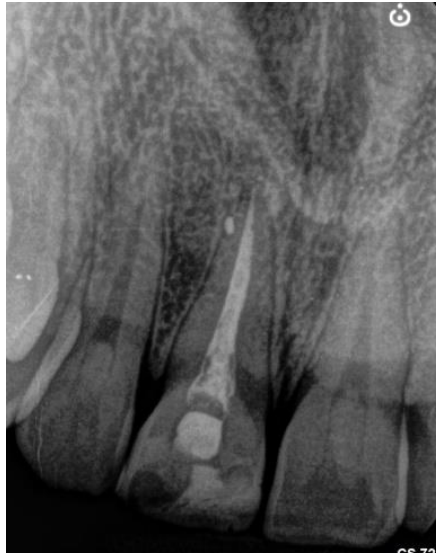

Fonte: De autoria própria (2022)

#### 3.1 PRIMEIRA SESSÃO

Durante a anamnese, foi verificado que o paciente possuía boa saúde geral. Ao exame clínico intrabucal, notou-se que a restauração do elemento 11 se encontrava insatisfatória, e radiograficamente, o tratamento endodôntico satisfatório (Figura 2).

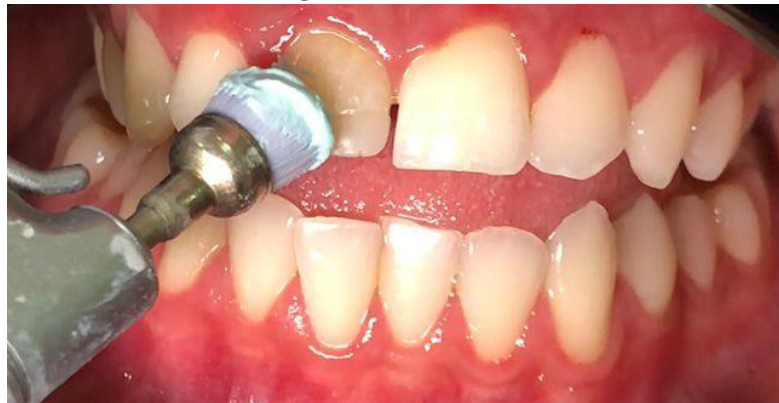**Figura 2: Radiografia do elemento 11**



Fonte: De autoria própria (2022)

Após o exame clínico, foi realizada uma profilaxia para remoção de biofilme utilizando pasta profilática (OdaCam Dentsply Sirona) (Figura 3).

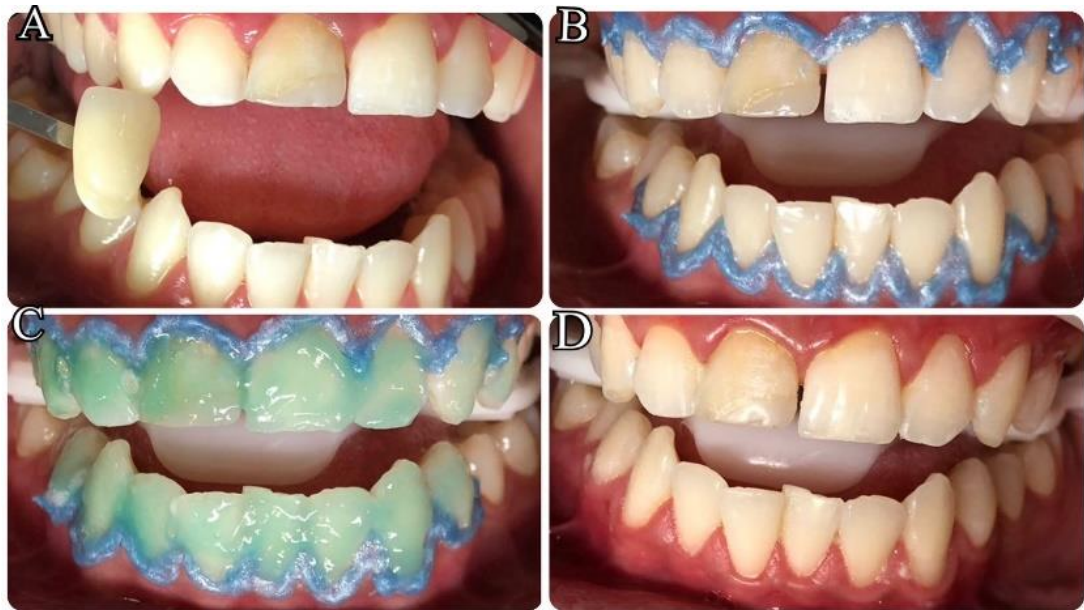**Figura 3: Profilaxia**



Fonte: De autoria própria (2022)

Por fim, foi dado início ao protocolo de clareamento externo: registro de cor com a escala VITA classical cor A1 (Figura 4A), aplicação da barreira gengival (Top Dam FGM) (Figura 4B), aplicação do gel clareador (Whitness Hp Automixx 35% FGM) de acordo com as instruções do fabricante (Figura 4C) e foto final (Figura 4E).

**Figura 4: Protocolo de clareamento externo**



LEGENDA A: Registro de cor; B: Aplicação de barreira gengival; C: Aplicação de gel clareador; D: Resultado final

Fonte: De autoria própria (2022).

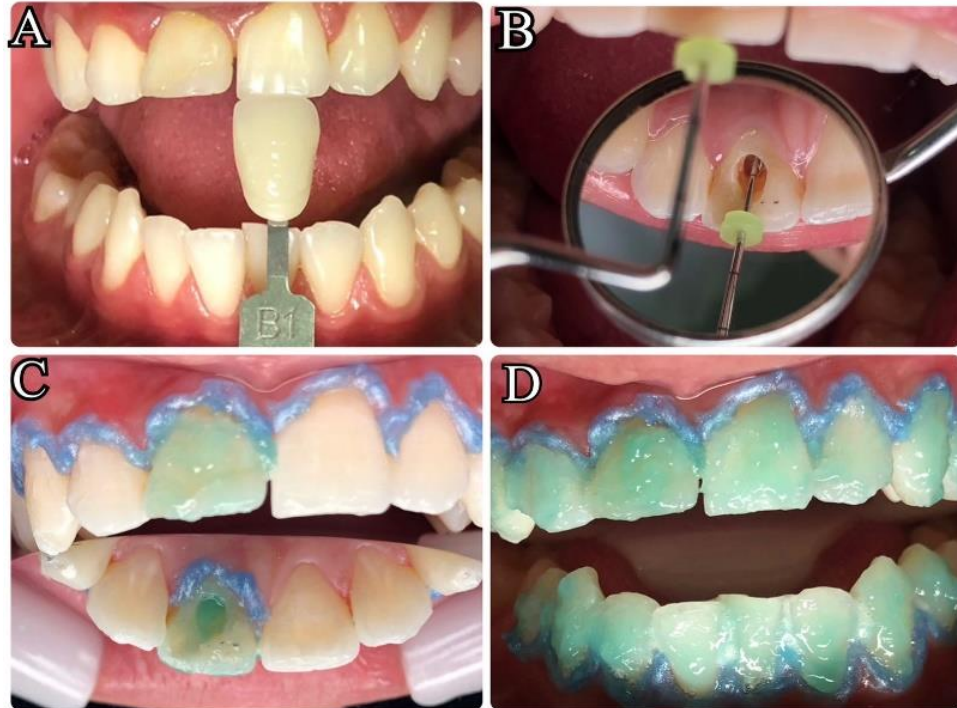
### 3.2 SEGUNDA SESSÃO

Como o elemento 11 possuía tratamento endodôntico, somente o clareamento externo não traria o resultado almejado. Então, após 15 dias do procedimento, o paciente retornou para darmos continuidade ao tratamento. Foi realizado um novo registro de cor com a escala Vita, a qual se registrou a cor B1 (Figura 5A). Para o clareamento interno, então com auxílio da radiografia periapical foi medido o comprimento da coroa clínica até a junção cimento-esmalte, e realizado uma abertura coronária ampla com uma broca esférica, englobando todo o material selador ou obturador existente na região, e então realizou-se a remoção de cerca de 3 mm de guta percha (com broca largo), tomando cuidado para marcar o comprimento correto com *stop* (Figura 5B).

Iniciou-se a confecção do selamento cervical com 1 mm de hidróxido de cálcio e 1 mm de cimento de ionômero de vidro restaurador (Maxxion, FGM), seguido de limpeza com ácido fosfórico a 37%, lavagem, secagem e aplicação do gel clareador (Whitness Hp Automixx 35% FGM) no interior do canal radicular e da câmara pulpar (Figura 5C). Além disso, foi realizado

novamente o protocolo de clareamento externo, como na sessão anterior (Figura 5D). Por fim, confeccionou-se uma restauração provisória com resina flow (Opallis FGM) e ajustes oclusais.

**Figura 5: Clareamento interno/externo**



*LEGENDA A: Registro de cor; B: Mensuração do canal; C: Gel clareador no conduto; D: Aplicação de gel clareador*

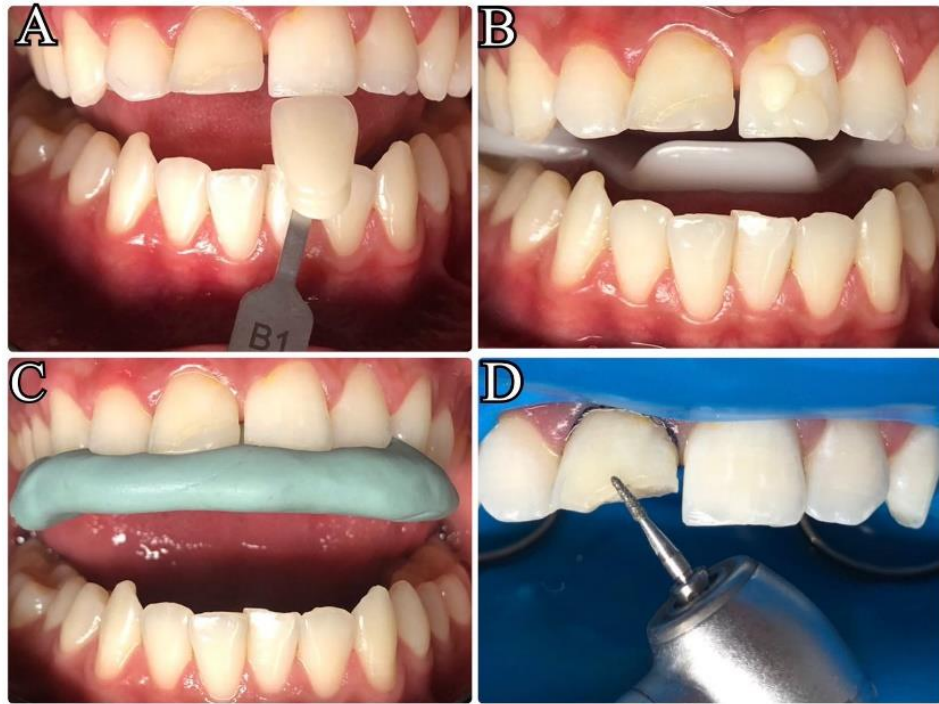
Fonte: De autoria própria (2022)

### 3.3 TERCEIRA SESSÃO

Após 15 dias, foi dado início ao tratamento restaurador. Para selecionar a cor das resinas que seriam utilizadas, fez-se o registro da cor utilizando a escala Vitta (Figura 6A), e então foram confeccionadas pequenas bolinhas de resina, que foram colocadas na face vestibular do elemento 21 e fotopolimerizadas (Figura 6B), para garantir que as cores selecionadas eram compatíveis.

Na sequência, foi feita a moldagem prévia com silicone de condensação Zetaplus (Zhermack) para obter o guia para a construção da face palatina (Figura 6C). O isolamento modificado foi o escolhido para essa reabilitação. Em seguida, foi inserido o fio retrator na face vestibular para o afastamento gengival, e então, foi feita a remoção da restauração insatisfatória do dente com uma ponta diamantada (1116F) (Figura 6D).

**Figura 6: Início do tratamento restaurador**

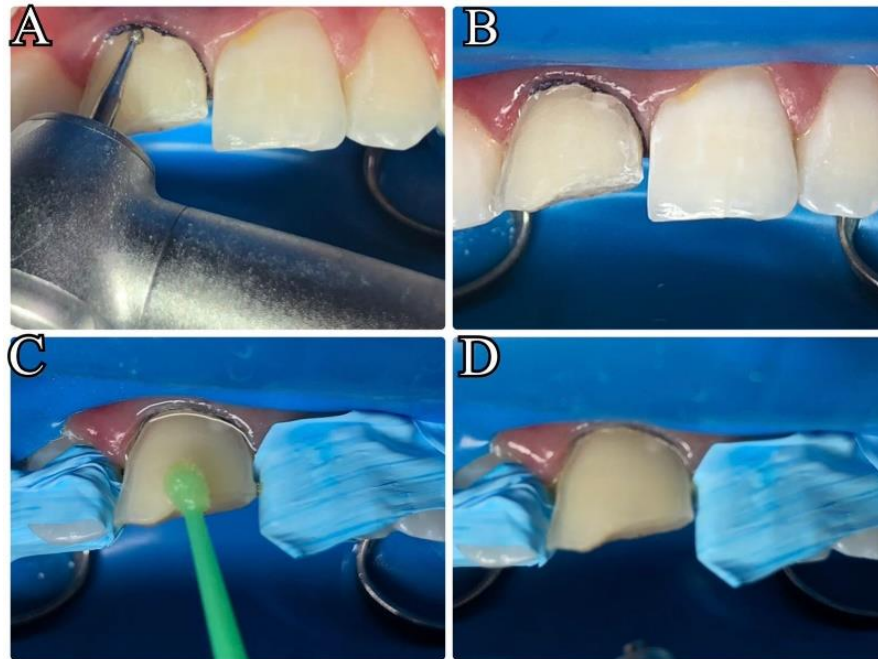


*LEGENDA A: Registro de cor; B: Seleção das cores de resina; C: Guia palatina; D: Remoção da resina com broca*

Autor: De autoria própria (2022)

O sulco cervical foi confeccionado utilizando uma broca esférica (1012) (Figura 7A) e a remoção do esmalte na face vestibular foi feita com uma ponta diamantada (3195F) (Figura 7B). Os dentes vizinhos foram isolados com Isotape (TDV), e então realizou-se a aplicação de ácido fosfórico 37% durante 15 segundos em dentina e 30 segundos em esmalte, o qual foi removido com água abundante por 1 minuto. Em seguida, foi feita a aplicação do adesivo Ambar (FGM) (Figura 7C), com a evaporação do solvente feita a partir de leves jatos de ar (Figura 7D).

**figura 7: Sequência do processo restaurador**



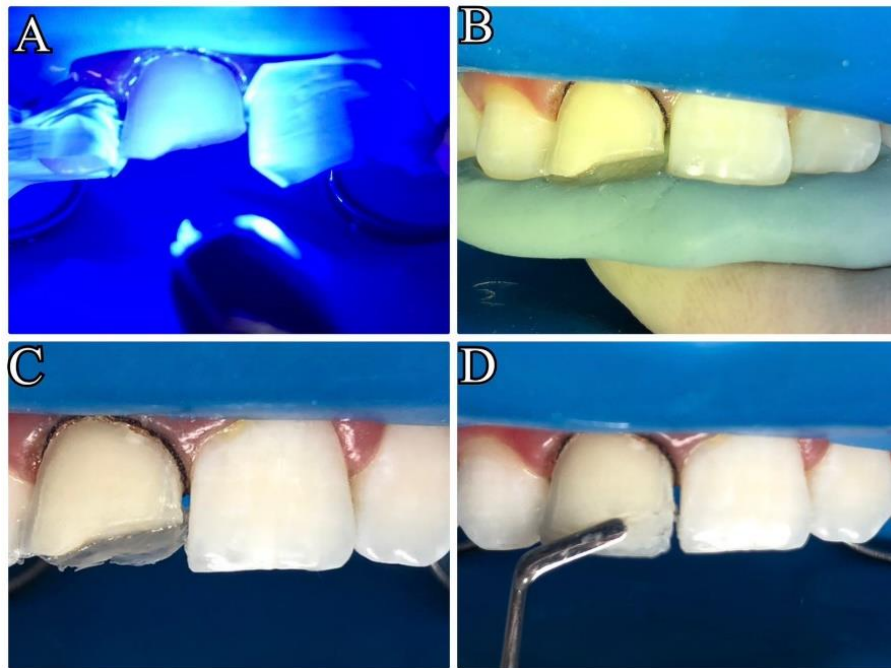
*LEGENDA A: Sulco cervical com broca esférica; B: Dente após remoção do esmalte;  
C: Aplicação de adesivo com microbrush; D: Dente com adesivo fotopolimerizado*

Fonte: De autoria própria (2022)

Finalmente, o adesivo foi fotopolimerizado (Figura 8A) seguindo as instruções do fabricante. A técnica da moldagem prévia foi utilizada como guia (Figura 8B) para a construção da face palatina do ângulo incisal com a resina EA1 Vittra (FGM) (Figura 8C). A resina para dentina A1D (3M) foi utilizada em toda face vestibular em uma única fina camada para evitar a possível incorporação de bolhas. A resina TRANS N Vittra (FGM) foi utilizada somente na porção incisal. Por fim, a sequência da estratificação da face vestibular foi feita com a resina para esmalte EA1 Vittra (FGM) (Figura 8D).



**Figura 8: Final do procedimento restaurador**

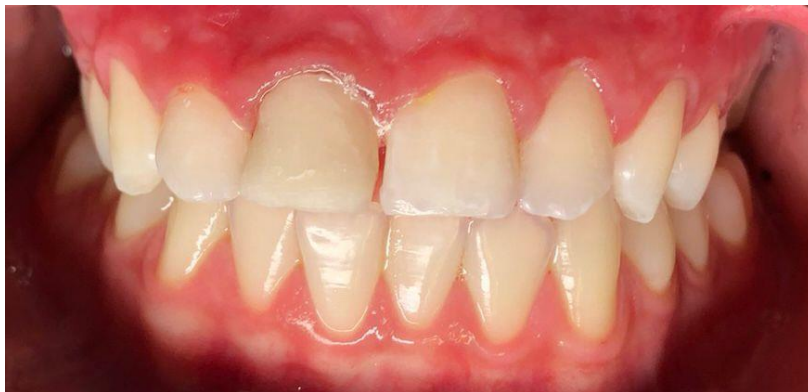

*LEGENDA A: Fotopolimerização; B: Face palatina construída com o guia; C: Face palatina; D: Aplicação de resina*

Fonte: De autoria própria (2022).

Finalizando o processo restaurador, removeu-se o fio retrator e procedeu-se imediatamente aos ajustes oclusais com pontas diamantadas FF, verificando os movimentos excursivos da mandíbula (Figura 10).

**Figura 9: Aspecto final da restauração**

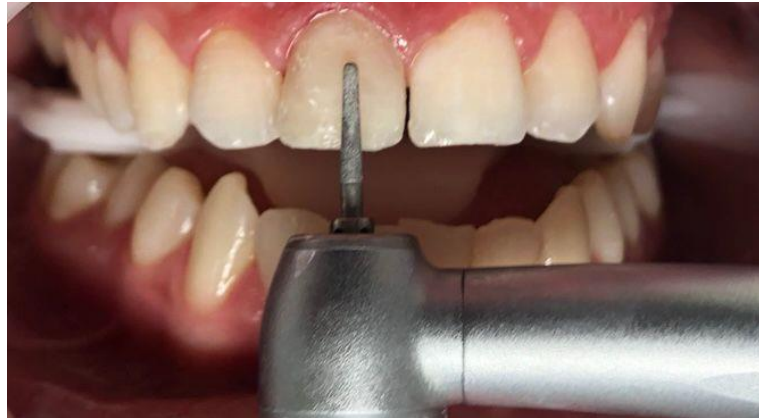

Fonte: De autoria própria (2022).

### 3.4 QUARTA SESSÃO

Após 7 dias, o paciente retornou à clínica, o que permitiu a análise do contorno gengival após a acomodação da papila. Nessa sessão, foi feito o acabamento e polimento da restauração. Primeiramente, foi feito um refinamento com uma ponta diamantada (2135FF) (Figura 11).

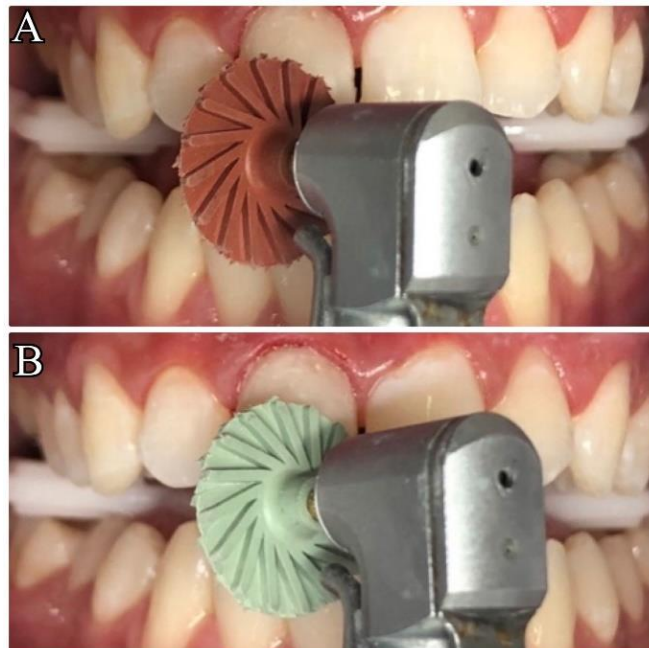
**Figura 10: Acabamento da restauração com broca**



Fonte: De autoria própria (2022).

Na sequência, foi utilizado os discos de polimento diamantados Twist-Gloss (American Burss) da granulação mais grossa para a mais fina (Figura 12 A-B).

**Figura 11: Sequência de polimento com os discos diamantados**

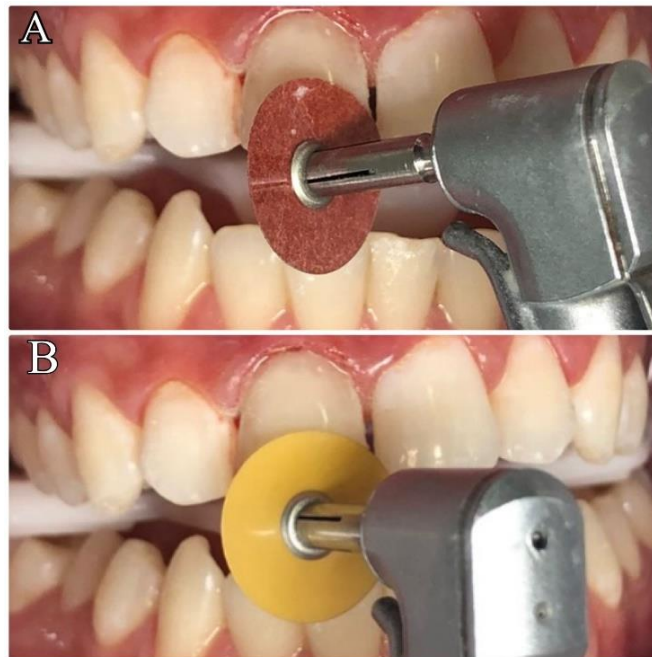


**LEGENDA A:** Polimento com espiral média; **B:** Polimento com espiral fina

Fonte: De autoria própria (2022)

Depois, foram utilizados os discos de lixa Sof-Lex Pop On (3M) da mesma forma (Figura 13 A-B).

**Figura 12: Polimento com os discos de lixa**

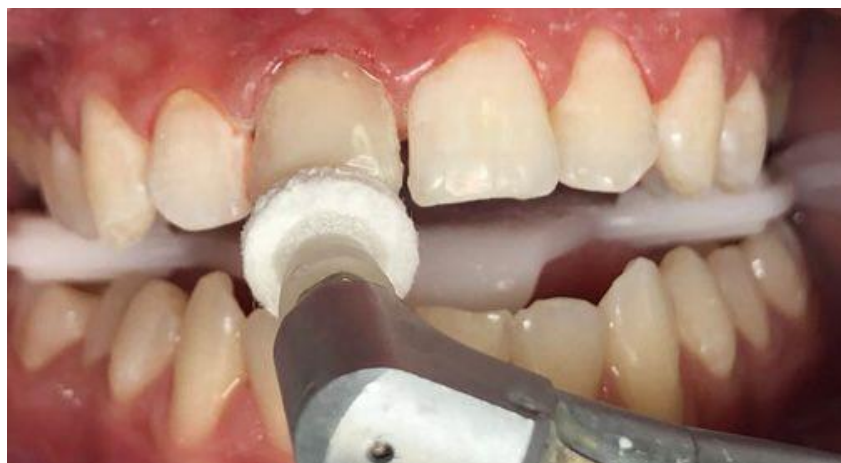

*LEGENDA A: Disco de lixa grosso; B: Disco de lixa fino*

Fonte: De autoria própria (2022).

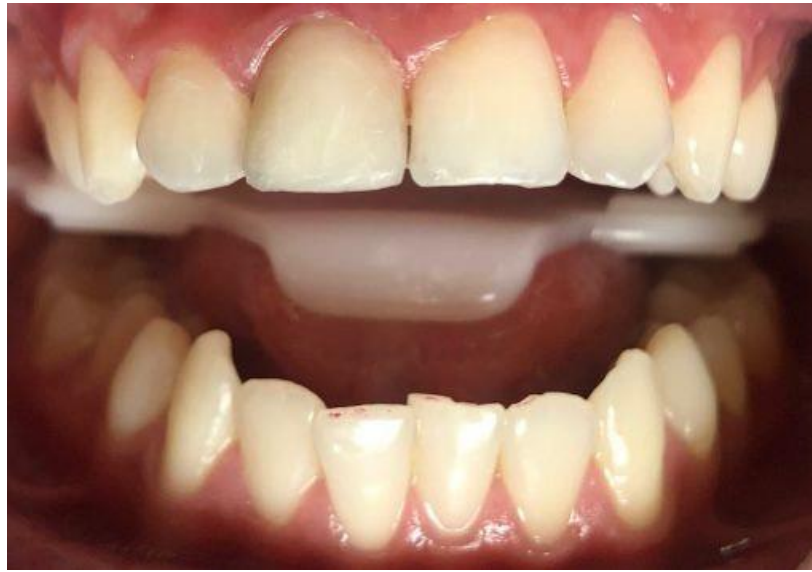Então, realizou-se o acabamento proximal com tiras de acabamento (TDV) e finalizou-se o procedimento com o disco de feltro e pasta Diamond (TDV), para promover polimento e brilho na restauração (Figura 14).

**Figura 13: Polimento com disco de feltro**



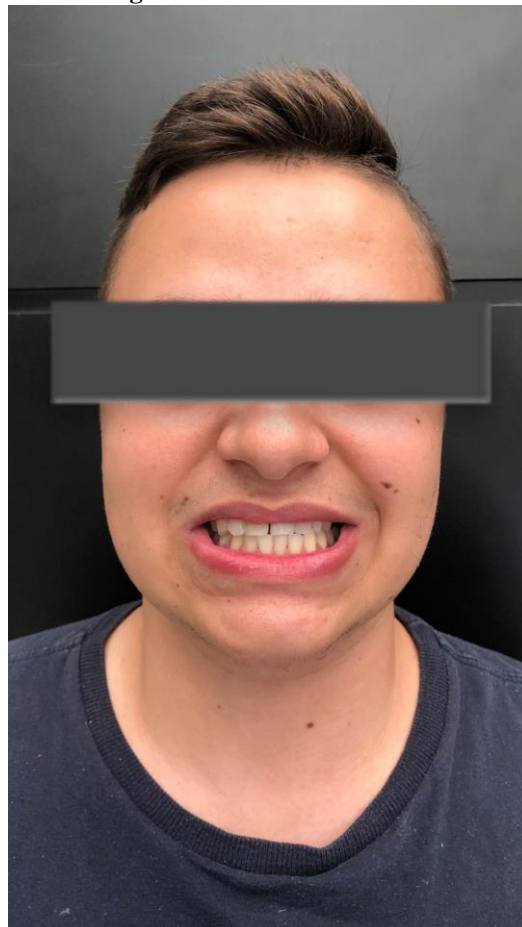Fonte: De autoria própria (2022)

**Figura 14: Aspecto final do sorriso do paciente**



Fonte: De autoria própria (2022)

**Figura 15: Paciente sorrindo**



Fonte: De autoria própria (2022)

#### 4. DISCUSSÃO

A motivação pela estética leva muitos pacientes aos dentistas, os quais, através de métodos e técnicas apuradas, conseguem tornar um sorriso agradável dentro do contexto facial.

Dentro da resolução do caso clínico apresentado, o clareamento interno foi o tratamento de escolha para a reversibilidade cromática do elemento 11. O clareamento interno ou intra-coronário vem sendo uma alternativa para tratamentos estéticos de dentes não-vitais que apresentam algum escurecimento (CORREIA et al., 2020). Conhecer as diversas etiologias das alterações de cor do órgão dentário e saber diagnosticá-las é imprescindível para a obtenção do êxito do clareamento, realizando as técnicas que sejam mais eficazes e ideais para cada caso (CARVALHO, GRUEDLING, 2017).

Independente da técnica selecionada, para executar o clareamento interno com segurança, é preciso a confecção de um tampão cervical. Esse consiste em uma barreira que deve ser realizada internamente na região cervical do dente, na embocadura do canal radicular sobre o material obturador (MORAIS et al., 2011; FREITAS SOBRINHO, 2014; SANTOS-JUNIOR et al., 2018). Sua função é prevenir o extravasamento do agente clareador pelos túbulos dentinários e pelo conduto radicular, evitando a ocorrência de reabsorção cervical externa. Assim, o tampão irá permitir o selamento dos canalículos dentinários, isolando o gel clareador na cavidade, impedindo sua infiltração e difusão para o periodonto cervical, na superfície externa, ao nível da junção amelocementária, prevenindo, portanto, uma resposta inflamatória nos tecidos periodontais circundantes (MORAIS et al., 2011; FREITAS SOBRINHO, 2014; CARVALHO; GRUENDLING, 2017; SANTOS-JUNIOR et al., 2018).

Após o tratamento clareador, é de suma importância um tempo de espera de no mínimo 15 dias para iniciar o tratamento restaurador. Alguns autores afirmam que a adesão entre os materiais adesivos e o esmalte/dentina recém clareados se encontra diminuída (ATTIN et al., 2004). Acredita-se que a redução na resistência de união ocorre devido ao peróxido residual presente nos túbulos dentinários, que promoveria uma inibição no processo de polimerização dos compósitos. Além disso, as alterações na estrutura do esmalte causadas pelo processo clareador também influenciariam na adesão (FEIZ et al., 2018).

Já na etapa restauradora, a guia palatina foi a técnica de escolha por reproduzir a face palatina com boa forma utilizando a restauração pré-existente como base, evitando assim, desgastes desnecessários da estrutura dentária. A escolha pela técnica de restauração com a guia palatina está relacionada às suas inúmeras vantagens, como afirmam Felipe et al., (2005), ao relatarem o tempo clínico reduzido e a facilidade na inserção de resina. Além disso, os cuidados

com a confecção da guia palatina estão relacionados ao correto corte da incisal, importante para o incremento da face lingual. Com o uso da guia de silicone é possível prever o tamanho e o formato dos dentes de forma mais rápida, possibilitando, também, a estratificação de diferentes cores de resina (GATELLI, et. al., 2018).

Para a confecção da faceta em resina composta, foram selecionadas técnicas e materiais que pudessem trazer o melhor resultado para o caso clínico, tendo em vista não somente o resultado estético, mas também o conhecimento das propriedades dos materiais resinosos para que possam ser indicados de maneira correta. As propriedades mecânicas das resinas, como rigidez, dureza e resistência, são afetadas, em grande parte das vezes, pela quantidade e pelo tamanho das partículas de carga, contudo, é importante que o cirurgião-dentista compreenda as particularidades de cada sistema. Posto isto, avalia-se que a seleção de resina mais apropriada para cada situação deve se basear nas propriedades mecânicas do material, facilidade de manipulação e nas características ópticas, de modo que a união dessas características permita a simplificação do procedimento e mimetização da estrutura dental remanescente (MONTE ALTO, 2017).

As facetas em resina composta podem apresentar muitas vantagens, tais como: técnica rápida, segura e eficaz; menor custo em relação às cerâmicas; dispensam etapas de laboratório; são menos invasivas e não requerem provisórios (CARDOSO et. al., 2011). Porém, também apresentam algumas desvantagens, como a perda de brilho e amarelamento mais rápido comparado às cerâmicas; suscetibilidade à fratura e dependência da habilidade e sensibilidade do profissional, pois características como textura, forma e contorno, alterações de cor e pigmentação a longo prazo, dependem do desempenho do cirurgião-dentista (GRESNIGT et al., 2021).

Para que seja possível atingir um tratamento longo, é recomendada a realização de um adequado acabamento e polimento (MACHADO et al., 2016). O polimento é o responsável pelo brilho e lisura satisfatórios. Por meio dessa etapa, são removidas todas as ranhuras que foram formadas durante o processo de acabamento, acumulando assim menos biofilme, o que resultará em um aumento da longevidade da restauração direta (MENEZES et al., 2014). Ainda falando sobre a longevidade dessas restaurações, é citado alguns fatores relacionados ao paciente que influenciam a longo prazo, como dieta, higiene oral, hábitos funcionais e parafuncionais deletérios e oclusão. É de suma importância a manutenção das facetas em resina composta, com visitas periódicas ao cirurgião-dentista para a realização de novos polimentos visando uma maior durabilidade do procedimento.

Diante dos resultados positivos desse caso específico, a combinação de clareamento dental e faceta em resina composta pode ser considerada uma opção viável e estética para reabilitação de dentes anteriores comprometidos. No entanto, cada caso deve ser avaliado individualmente, levando em consideração as necessidades e expectativas do paciente, bem como a orientação profissional do dentista.

É importante ressaltar que a manutenção adequada dos cuidados de higiene oral, visitas regulares ao dentista e a adoção de hábitos saudáveis são fundamentais para garantir a longevidade do tratamento e a preservação dos resultados alcançados.

Por fim, é essencial lembrar que o sucesso de qualquer tratamento odontológico depende da colaboração entre o paciente e o profissional, com uma abordagem interdisciplinar, visando sempre alcançar a melhor solução para a saúde bucal e a satisfação estética do paciente.

## **5. CONSIDERAÇÕES FINAIS**

Pode-se concluir que o resultado final atingiu as expectativas do paciente com cor, forma e textura adequados após o polimento final, obtendo o sucesso clínico desejado. O êxito do tratamento só foi obtido ao se respeitar o planejamento, conhecer os materiais utilizados, a anatomia dentária e as técnicas restauradoras escolhidas. Esses fatores, aliados a materiais capazes de reestabelecer a harmonia do sorriso, foram os responsáveis por proporcionar um tratamento eficaz, minimamente invasivo e que superou as expectativas do paciente, pois o mesmo relatou o insucesso em tratamentos anteriores.

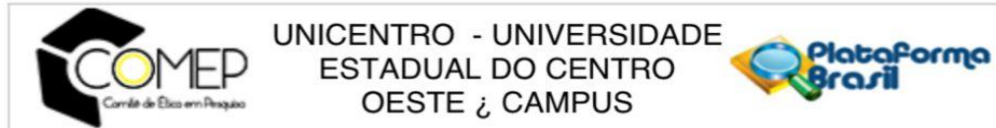


## REFERÊNCIAS

- ATTIN T, HANNING C, WIEGAND A, ATTIN R. Effect of bleaching on restorative materials and restorations--a systematic review. **Dent Mater.** 20:852-61, 2004.
- BENETTI, A. R. et al. Facetas Indiretas em Porcelana –Alternativa Estética. **J Bras Dent Estét.** Curitiba. p. 94 –186, 2003.
- CARDOSO, P. C. et al. Facetas diretas de resina composta e clareamento dental: estratégias para dentes escurecidos. **Rev Odontol Bras Central.** v. 20, n. 55, 2011.
- CARVALHO, B. M.; GRUENDLING, A Técnica combinada de clareamento em dente tratado endodonticamente após traumatismo: estudo de caso. **Rev Odontol Univ Cid São Paulo.** v. 29, n. 3, p. 289-299, 2017.
- CORREIA, A. et al. Clinical performance of whitening on devitalized teeth: a retrospective observational study. **Braz Dent Sci.** v. 23. n. 1, p. 1-7, 2020.
- DA SILVA, G. R. et al. Técnicas restauradoras para fraturas coronárias de dentes anteriores traumatizados. **Journal of Health Sciences,** v. 14, n. 4, 2012.
- FEIZ A, MOSLEH H, NAZERI R. Evaluating the effect of antioxidant agents on shear bond strength of tooth-colored restorative materials after bleaching: A systematic review. **J Mech Behav Biomed Mater.** v. 71 p. 156-164, 2017.
- FELIPPE, L. A. et al. Clinical strategies for success in proximoincisal composite restorations. part II: application technique. **J Esthete Restor Dent.** v. 17, n. 1, p. 11-21, 2005.
- FREITAS SOBRINHO, F.D.B.; RODRIGUES, R.A.; ESMERALDO, F.U.P. Alternativas de Clareamento em Dentes Desvitalizados. **Ceará: Id on line.** p.115-125, 2014.
- GATELLI, L. J.; SILVA, S. V.; MIRANDA, F.; DALLANORA, L. M. F.; DALLANORA, F. J.; COSTA, M. M. T. de M.; AMARAL, R. C. do. Restauração estratificada em resina composta com o uso de guia palatina em dentes anteriores. **Ação Odonto.** 2018.
- GONÇALVES, L. B. et al. **Reabilitação estética em dente anterior traumatizado-Relato de Caso.** *Odonto*, v. 21, n. 41-42, p. 77-83, 2013.
- GOMES, G, Perdigão J. Prefabricated composite resin veneers—A clinical review. **Journal of Esthetic and Restorative Dentistry.** p.302-313, 2014.
- GRESNIGT M, Braeckmans A, van der Made SAM, Naves LZ. Partial anterior indirect restorations in cases with dentin exposure. **Int J Esthet Dent.** n. 29, v. 16, p. 554-569, 2021.
- HIGASHI, C. et al. Planejamento estético em dentes anteriores. Miyashita, E, Mello, AT. Odontologia estética: planejamento e técnica. **Artes Médicas,** p. 139-54, 2006.

- KORKUT, B. Smile makeover with direct composite veneers: A two-year follow-up report. **J Dent Res Dent Clin Dent Prospects**. v. 12, n. 2, 2018.
- LIMA, M.B.; CONCEIÇÃO, E. N.; CONCEIÇÃO, A. B.; MELARA, R.; COELHO DE SOUZA, F. H. Colagem de Fragmento Dental Autógeno com Resina Composta –Relato de Caso Clínico. **Rev Fac Odontol Porto Alegre**. v. 59, n.1, p. 1-5, 2018.
- MENEZES, M. S.; VILELA, A. L. R.; SILVA, F. P.; REIS G. R.; BORGES, M. G. Acabamento e polimento em resina composta: reprodução do natural. **Rev Odontol Bras Central**. v. 23, n. 66, p. 124-129, 2014.
- MONTE ALTO, R. **Reabilitação Estética Anterior – O Passo a Passo da Rotina Clínica**. Niterói: Napoleão, 2017.
- MORAIS, C.A.H. et al. Clareamento dentário integrado: uma alternativa estética. **Rev Dental Press Estét**. Maringá, v. 8, n. 2, p. 112-9, 2011.
- SANTOS, F. G. et al. Reabilitação Estética em Dentes Anteriores Permanentes Traumatizados. **Journal of Health Sciences**, v. 18, n. 3, p. 195-200, 2016.
- SANTOS-JUNIOR, A. O. et al. **Recuperação da coloração de dentes tratados endodonticamente através das técnicas clareadoras imediata e mista**. Bauru: Salusvita, p. 77-91, 2018.
- SOUZA, M. S. et al. Laminados cerâmicos–um relato de caso. **Revista Pró-univerSUS**, v. 7, n. 3, p. 43-46, 2016.
- YAMASHITA, F. C. et al. Perfil dos pacientes atendidos no Centro de Traumatismo em Odontologia frente às fraturas coronárias e suas sequelas. **Archives Of Health Investigation**, v. 6, n. 6, 2017.

## ANEXO A – PARECER CONSUBSTANCIADO DO CEP



### PARECER CONSUBSTANCIADO DO CEP

#### DADOS DO PROJETO DE PESQUISA

**Título da Pesquisa:** REABILITAÇÃO ESTÉTICA DE DENTE ANTERIOR APÓS TRAUMATISMO: RELATO DE CASO

**Pesquisador:** Gustavo Simão Moraes

**Área Temática:**

**Versão:** 1

**CAAE:** 69980923.0.0000.0106

**Instituição Proponente:** SESG - SOCIEDADE DE EDUCACAO SUPERIOR GUAIRACA LTDA

**Patrocinador Principal:** Financiamento Próprio

#### DADOS DO PARECER

**Número do Parecer:** 6.128.029

#### Apresentação do Projeto:

As informações elencadas nos campos "Apresentação do Projeto", "Objetivo da Pesquisa" e "Avaliação dos Riscos e Benefícios" foram retiradas do documento Informações Básicas da Pesquisa n.º 2139248, datado em 14/05/2023.

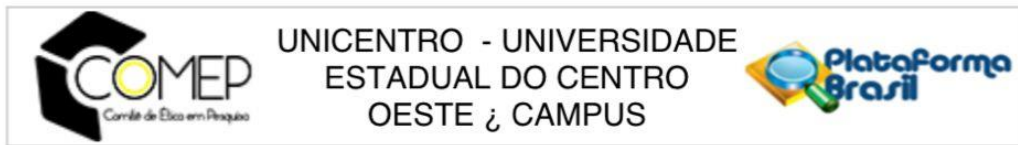
#### INTRODUÇÃO OU RESUMO

A perda de parte da estrutura dentária em dentes anteriores envolvendo o ângulo incisal, também conhecida como lesões do tipo classe IV, podem ser ocasionadas por processos cariosos ou por fraturas acidentais, muito comuns em pacientes jovens. Por se tratar da região anterior, a reabilitação deve ser realizada prezando a estética, anatomia e funcionalidade, uma vez que os pacientes se preocupam cada vez mais com a aparência de seu

sorriso. O presente estudo relata o caso clínico de um paciente com uma restauração tipo classe IV insatisfatória no elemento 11, precedente de uma fratura acidental quando criança. O dente apresentava tratamento endodôntico satisfatório, porém, estava com a anatomia desfavorável, irregular e encontrava-se escurecido. Assim, o objetivo desse trabalho foi reabilitar o elemento adequadamente, devolvendo a anatomia, função e principalmente estética.

#### HIPÓTESE

**Endereço:** Alameda Élio Antonio Dalla Vecchia, nº 838 - Campus CEDETEG - (ao lado dos laboratórios do curso de  
**Bairro:** Vila Carli **CEP:** 85.040-167  
**UF:** PR **Município:** GUARAPUAVA  
**Telefone:** (42)3629-8177 **Fax:** (42)3629-8100 **E-mail:** comep@unicentro.br



Continuação do Parecer: 6.128.029

Não se aplica.

**METODOLOGIA**

**CRITÉRIOS DE INCLUSÃO**

**CRITÉRIOS DE EXCLUSÃO**

**Objetivo da Pesquisa:**

O presente estudo tem como objetivo relatar um caso clínico de restauração estética de um incisivo central superior apresentando uma fratura de classe IV. Esse tipo de relato é importante por se referir a uma área estética da Odontologia, uma vez que é cada vez mais buscada pelos pacientes.

**Avaliação dos Riscos e Benefícios:**

Riscos:

Os riscos deste relato de caso estariam relacionados com a quebra de confiabilidade mediante a divulgação de dados e identificação não autorizada pelo paciente, o qual resultaria em danos psicológicos, morais e/ou materiais ao paciente ou à terceiros. Porém, todos os cuidados serão tomados para que a identidade do paciente não seja revelado e a autorização para uso de imagens será obtido expressamente por meio do Termo de Consentimento Livre e Esclarecido.

Benefícios:

Este estudo contribuirá para aprimorar o diagnóstico e a abordagem em dentes anteriores com traumatismo e/ou escurecidos, garantindo uma melhor qualidade de vida ao paciente.

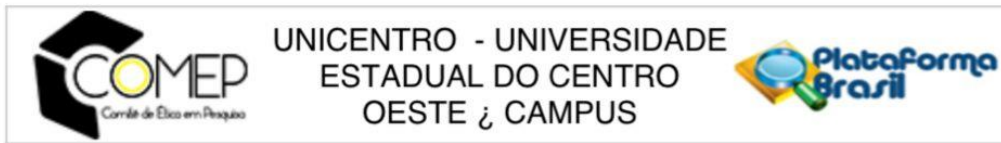
**Comentários e Considerações sobre a Pesquisa:**

Relato de caso em nível de TCC em Odontologia da Uniguairacá, realizado pela pesquisadora Maria Theresa Conrado.

**Considerações sobre os Termos de apresentação obrigatória:**

- 1) Check List inteiramente preenchido;
- 2) Folha de rosto com campos preenchidos, com carimbo identificador e assinada por João Agadir Pinto Jr, coordenador da Odontologia na Uniguairacá;
- 3) Carta de anuência assinada e carimbada por Lilian Soares, coordenadora administrativa da

**Endereço:** Alameda Élio Antonio Dalla Vecchia, nº 838 - Campus CEDETEG - (ao lado dos laboratórios do curso de  
**Bairro:** Vila Carli **CEP:** 85.040-167  
**UF:** PR **Município:** GUARAPUAVA  
**Telefone:** (42)3629-8177 **Fax:** (42)3629-8100 **E-mail:** comep@unicentro.br



Continuação do Parecer: 6.128.029

Policlínica da Uniguairacá;

4) TCLE ( termo de consentimento livre e esclarecido) anexado;

4.1) TALE (Termo de Assentimento para menores de idade ou incapazes) não se aplica;

5) Projeto de pesquisa completo anexado;

6) Instrumento para coleta dos dados não se aplica;

7) Cronograma com vigência da pesquisa não constando devido ao relato de caso;

8)- Orçamento descrito;

**Recomendações:**

(1)- Ressalta-se que segundo a Resolução 466/2012, item XI – DO PESQUISADOR RESPONSÁVEL, parágrafo f), é de responsabilidade do pesquisador "manter os dados da pesquisa em arquivo, físico ou digital, sob sua guarda e responsabilidade, por um período de 5 anos após o término da pesquisa."

(2)- O TCLE, Termo de Consentimento Livre e Esclarecido, deve ser emitido em duas vias de igual teor. Todas as vias devem ser assinadas pelo pesquisador responsável e pelo participante. Uma via deverá ser entregue ao participante e a outra fará parte dos documentos do projeto, a serem mantidos sob a guarda do pesquisador.

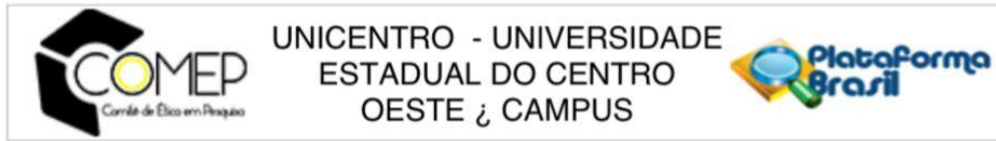
**Conclusões ou Pendências e Lista de Inadequações:**

Não foram observados óbices éticos nos documentos do estudo.

**Considerações Finais a critério do CEP:**

Diante do exposto, o Comitê de Ética em Pesquisa – CEP, de acordo com as atribuições definidas na Resolução CNS n.º 466, de 2012, e na Norma Operacional n.º 001, de 2013, do CNS, manifesta-se pela aprovação do protocolo de pesquisa.

**Endereço:** Alameda Élio Antonio Dalla Vecchia, n° 838 - Campus CEDETEG - (ao lado dos laboratórios do curso de  
**Bairro:** Vila Carli **CEP:** 85.040-167  
**UF:** PR **Município:** GUARAPUAVA  
**Telefone:** (42)3629-8177 **Fax:** (42)3629-8100 **E-mail:** comep@unicentro.br



Continuação do Parecer: 6.128.029

**Este parecer foi elaborado baseado nos documentos abaixo relacionados:**

Tipo Documento	Arquivo	Postagem	Autor	Situação
Informações Básicas do Projeto	PB_INFORMAÇÕES_BÁSICAS_DO_PROJETO_2139248.pdf	14/05/2023 21:26:24		Aceito
Outros	AUTORIZACAO_uso_imagem.pdf	14/05/2023 21:26:05	Gustavo Simão Moraes	Aceito
Projeto Detalhado / Brochura Investigador	TCC_Maria_final.pdf	14/05/2023 21:25:32	Gustavo Simão Moraes	Aceito
Declaração de Instituição e Infraestrutura	autorizacao_clinica.pdf	14/05/2023 21:25:21	Gustavo Simão Moraes	Aceito
TCLE / Termos de Assentimento / Justificativa de Ausência	TERMO_DE_CONSENTIMENTO_LIVRE_E_ESCLARECIDO_TCLE_.pdf	14/05/2023 21:24:34	Gustavo Simão Moraes	Aceito
Folha de Rosto	Folha_de_rosto.pdf	14/05/2023 21:23:59	Gustavo Simão Moraes	Aceito

**Situação do Parecer:**

Aprovado

**Necessita Apreciação da CONEP:**

Não

GUARAPUAVA, 19 de Junho de 2023

Assinado por:  
Juliana Rodrigues Hamm  
(Coordenador(a))

**Endereço:** Alameda Élio Antonio Dalla Vecchia, nº 838 - Campus CEDETEG - (ao lado dos laboratórios do curso de  
**Bairro:** Vila Carli **CEP:** 85.040-167  
**UF:** PR **Município:** GUARAPUAVA  
**Telefone:** (42)3629-8177 **Fax:** (42)3629-8100 **E-mail:** comepe@unicentro.br

## ANEXO B – TCLE

TERMO DE CONSENTIMENTO LIVRE E ESCLARECIDO (TCLE)

Prezado(a) Colaborador(a), você está sendo convidado(a) a participar do seguinte estudo:

- . **Título da pesquisa:** Reabilitação Estética de Dente Anterior após Traumatismo: Relato de caso
- . **Pesquisador responsável:** Gustavo Simão Moraes
- . **Instituição a que pertence o pesquisador responsável:** Uniguairacá
- . **Local de realização do estudo/coleta de dados:** Policlínica Guairacá

- Leia cuidadosamente o que se segue e pergunte ao pesquisador sobre qualquer dúvida que você tiver.
- Caso se sinta esclarecido (a) sobre as informações que estão neste Termo e aceite fazer parte do estudo, assine ao final deste documento, em duas vias, sendo uma via sua e a outra do pesquisador responsável pela pesquisa.
- Saiba que você tem total direito de não querer participar.

- 1. OBJETIVO DA PESQUISA:** Relatar o passo a passo das técnicas e materiais utilizados, para a reabilitação estética do dente 11 (incisivo central superior do lado direito) por meio de clareamento dental de consultório e posteriormente restauração, para devolver a forma anatômica e a estética do seu dente, visto que são procedimentos cada vez mais buscados em consultórios odontológicos por afetar diretamente a estética dos pacientes.
- 2. PARTICIPAÇÃO NA PESQUISA:** Sua participação na pesquisa se dará na exposição a exames de RX, anestésias locais, tratamento periodontal básico, clareamento dental, desgaste conservador nos elementos a serem restaurados e reabilitação estética oral com facetas em resina composta de cor compatível com a do seu dente. Gostaríamos de esclarecer que sua participação é totalmente voluntária, tendo você a liberdade de recusar-se a participar, ou mesmo desistir a qualquer momento, e exigir a retirada de sua participação da pesquisa sem que isto acarrete qualquer ônus ou prejuízo à sua pessoa.
- 3. LOCAL DA PESQUISA:** Será necessário que você compareça a Policlínica Guairacá, endereço: Rua Senador Pinheiro Machado, 571- Alto da XV, Guarapuava- PR para fazer o tratamento odontológico, o que pode levar aproximadamente 2 horas cada sessão
- 4. RISCOS E DESCONFORTOS:** Os procedimentos consistirão em fotos intra e extra orais, exposição a exames de RX, anestésias locais, tratamento periodontal básico, endodontia, clareamento dental, desgaste conservador nos elementos a serem restaurados e reabilitação estética oral com faceta. Os procedimentos acima descritos têm o risco de causar alergias a produtos utilizados, sensibilidade moderada devido ao clareamento e desconforto devido a anestesia, para

Rubrica do pesquisador: SSM Rubrica do participante: gabriel

### TERMO DE CONSENTIMENTO LIVRE E ESCLARECIDO (TCLE)

minimizar esse risco será realizada anamnese (investigação ao histórico clínico) detalhada afim de evitar alergias ou interação medicamentosa (novo medicamento alterando algum que o paciente já venha tomar), estudo a fundo das técnicas utilizadas para clareamento para que seja feita uma barreira gengival de qualidade e utilização de um dessensibilizante antes do procedimento clareador para assim diminuir ao máximo possível a sensibilidade, também haverá ajuste da dosagem de anestesia e disponibilidade a receituário de medicamentos necessários. Os riscos relativos à participação neste relato é a divulgação da identidade, para minimizar tal risco, sua identidade será protegida e se houver necessidade de fotografias será utilizada uma tarja que impossibilite a identificação, garantindo a sua confidencialidade e privacidade. Fica a cargo do paciente informar, qualquer desconforto, assim como qualquer mudança em seu histórico clínico médico e medicamentoso.

Se você sofrer algum dano comprovadamente decorrente da participação no estudo, tem direito a assistência integral, imediata e gratuita (responsabilidade dos pesquisadores) e também tem direito a pleitear indenização, segundo as determinações do Código Civil (Lei nº 10.406 de 2002) e das Resoluções 466/12 e 510/16 do Conselho Nacional de Saúde, caso sinta que houve qualquer tipo de abuso por parte dos pesquisadores.

**5. BENEFÍCIOS:** Os benefícios desse relato é o correto diagnóstico, a oportunidade de ser encaminhado para tratamento com profissionais adequados sem maiores dificuldades, a melhora da estética do seu sorriso sendo a reabilitação de um dente anterior, melhora da autoestima, além do acompanhamento que será realizado. Como benefício indireto, o relato do caso contribuirá para avanço do conhecimento nessa área.

**6. CONFIDENCIALIDADE:** Todas as informações que o(a) Sr.(a) nos fornecer ou que sejam conseguidas por exames e avaliações serão utilizadas somente para esta pesquisa. Seus(Suas), dados pessoais, uso de imagem, ficarão em segredo e o seu nome não aparecerá em lugar nenhum das fichas de avaliação. Quando os resultados da pesquisa forem divulgados, isto ocorrerá sob forma codificada, para preservar seu nome e manter sua confidencialidade.

**7. DESPESAS/RESSARCIMENTO:** Os custos do projeto são de responsabilidade do pesquisador. O colaborador/participante não receberá qualquer valor em dinheiro pela sua participação e as despesas necessárias para a realização da pesquisa não são de sua responsabilidade.

**8. MATERIAIS:** O material obtido como imagens e vídeos será utilizado unicamente para essa pesquisa e será destruído ao término do estudo, dentro de 2 anos, ficando somente o necessário em prontuário clínico

Rubrica do pesquisador: SM Rubrica do participante: Galvão



TERMO DE CONSENTIMENTO LIVRE E ESCLARECIDO (TCLE)

Caso você tenha mais dúvidas ou necessite de maiores esclarecimentos, pode nos contatar nos endereços a seguir ou procurar o Comitê de Ética em Pesquisa da UNICENTRO, cujo endereço consta deste documento.


O Comitê de Ética, de acordo com a Resolução 466/2012-CNS-MS, é um colegiado interdisciplinar e independente, de caráter consultivo, deliberativo e educativo, criado para defender os interesses de participantes de pesquisa em sua integridade e dignidade e para contribuir no desenvolvimento da pesquisa dentro dos padrões éticos. Para garantir os padrões éticos da pesquisa, os tópicos anteriores concedem requisitos mínimos para manter sua integridade e dignidade na pesquisa.

\* Como segurança jurídica, este termo deverá ser preenchido em **duas vias** de igual teor, sendo uma delas, devidamente preenchida e assinada entregue a você.

\* Além da **assinatura** nos campos específicos pelo pesquisador e por você, solicitamos que sejam **rubricadas todas as folhas** deste documento.

\* Você poderá entrar em contato com o/a pesquisador/a responsável ou o Comitê de Ética em Pesquisa (COMEP/UNICENTRO), através das informações, endereços e telefones contidos abaixo.

MEIOS DE CONTATO


	<b>PESQUISADOR(A) RESPONSÁVEL</b>
---	-----------------------------------

- Qualquer dúvida com relação à pesquisa, pedimos a gentileza de entrar em contato com Gustavo Simão Moraes, pesquisador (a) responsável pela pesquisa,

**Nome (pesquisador responsável):** Gustavo Simão Moraes

**Endereço:** Senador Pinheiro Machado, 571- Alto da XV, Guarapuava- PR (Policlínica Guairacá)  
**Telefone:** (42 ) 3035-0268

**E-mail:** Moraes.gustavo29@yahoo.com.br

	<b>COMITÊ DE ÉTICA EM PESQUISA</b>
---	------------------------------------

Rubrica do pesquisador: SSU . Rubrica do participante: Gabriel .

**TERMO DE CONSENTIMENTO LIVRE E ESCLARECIDO (TCLE)****Comitê de Ética em Pesquisa da UNICENTRO – COMEP**

Universidade Estadual do Centro-Oeste – UNICENTRO, Campus CEDETEG  
 Endereço: Alameda Élio Antonio Dalla Vecchia, nº 838, Campus CEDETEG  
 (ao lado dos laboratórios do curso de Farmácia)– Vila Carli - Guarapuava – PR  
 Bloco de Departamentos da Área da Saúde  
 Telefone: (42) 3629-8177  
 E-mail: [comep@unicentro.br](mailto:comep@unicentro.br)

**HORÁRIO DE FUNCIONAMENTO:**

Segunda a Sexta, das 8h às 11h30m e das 13h às 17h30m

**CONSENTIMENTO PÓS-INFORMADO**

Eu, Gabriel Schaller, declaro que fui devidamente esclarecido(a) e concordo em participar VOLUNTARIAMENTE do projeto de pesquisa, conforme descrito.

Eu, GUSTAVO SIMÃO MORAES, pesquisador (a) responsável, declaro que forneci todas as informações referentes ao projeto de pesquisa acima descrito

Gabriel Schaller  
 Assinatura do participante de pesquisa ou responsável legal




Dr. Gustavo Simão Moraes  
 Cirurgião - Dentista  
 CRO/PR: 24.887

Gustavo Moraes  
 Assinatura do pesquisador responsável

Guarapuava, 11/05/2023  
 local e data

Rubrica do pesquisador: GM, Rubrica do participante: Gabriel

## ANEXO C – FOLHA DE ROSTO

 MINISTÉRIO DA SAÚDE - Conselho Nacional de Saúde - Comissão Nacional de Ética em Pesquisa – CONEP <b>FOLHA DE ROSTO PARA PESQUISA ENVOLVENDO SERES HUMANOS</b>			
1. Projeto de Pesquisa: REABILITAÇÃO ESTÉTICA DE DENTE ANTERIOR APÓS TRAUMATISMO: RELATO DE CASO			
2. Número de Participantes da Pesquisa: 1			
3. Área Temática:			
4. Área do Conhecimento: Grande Área 4. Ciências da Saúde			
PESQUISADOR RESPONSÁVEL			
5. Nome: Gustavo Simão Moraes			
6. CPF: 087.867.869-70	7. Endereço (Rua, n.º): SENADOR PINHEIRO MACHADO 1/1050 ALTO DA XV GUARAPUAVA PARANA 85065040		
8. Nacionalidade: BRASILEIRO	9. Telefone: (42) 9934-1730	10. Outro Telefone:	11. Email: moraes.gustavo29@yahoo.com.br
<p>Termo de Compromisso: Declaro que conheço e cumprirei os requisitos da Resolução CNS 466/12 e suas complementares. Comprometo-me a utilizar os materiais e dados coletados exclusivamente para os fins previstos no protocolo e a publicar os resultados sejam eles favoráveis ou não. Aceito as responsabilidades pela condução científica do projeto acima. Tenho ciência que essa folha será anexada ao projeto devidamente assinada por todos os responsáveis e fará parte integrante da documentação do mesmo.</p>			
Data: <u>31</u> / <u>05</u> / <u>2023</u>		Dr. Gustavo Simão Moraes Cirurgião - Dentista CRO/PR: 24.887  Assinatura	
INSTITUIÇÃO PROPONENTE			
12. Nome: SESG - SOCIEDADE DE EDUCACAO SUPERIOR GUAIRACA LTDA	13. CNPJ: 06.060.722/0001-18	14. Unidade/Orgão:	
15. Telefone: (42) 3622-2000	16. Outro Telefone:		
<p>Termo de Compromisso (do responsável pela instituição): Declaro que conheço e cumprirei os requisitos da Resolução CNS 466/12 e suas Complementares e como esta instituição tem condições para o desenvolvimento deste projeto, autorizo sua execução.</p>			
Responsável: <u>João Aguiar Pinto Junior</u>	CPF: <u>809731328-48</u>		
Cargo/Função: <u>COORDENADOR DE CURSO</u>	 Prof. Ms. João Aguiar Pinto Junior Especialista em Odontologia Centro Universitário de Curitiba - UNICURITIBA Curitiba - PR - BRASIL - BR Assinatura		
Data: <u>11</u> / <u>05</u> / <u>2023</u>			
PATROCINADOR PRINCIPAL			
Não se aplica.			

## ANEXO D – TERMO DE CONSENTIMENTO PARA USO DE IMGAEM



### TERMO DE CONSENTIMENTO PARA USO DE IMAGEM

Eu Gabriel Scholles,  
 RG 12.924.592-1 CPF 091209539-19, residente e domiciliado(a)  
 no endereço, Rua sete de setembro  
 n.º 594 bairro camino Cidade Santo Inácio do Oeste

Declaro autorizar e estar ciente de que o atendimento prestado na Policlínica Guairacá, no setor de Odontologia, é realizado por estagiários de cursos superiores das áreas da saúde, orientados e supervisionados pelos responsáveis técnicos do referido setor.

Por ser a Policlínica Guairacá uma Clínica Escola, **AUTORIZO** o uso gratuito da imagem e demais características pessoais do paciente supra nominado, para a realização de campanhas promocionais e institucionais, também trabalhos de pesquisa e estudos do **Centro Universitário Guairacá - UNIGUAIACÁ**, sejam essas destinadas à divulgação ao público em geral (nacional/internacional) e/ou apenas para sua comunidade interna. Sem mais, firmo o presente, para que produza seus efeitos legais.

Gabriel Scholles

Assinatura do paciente ou responsável

## ANEXO E – CARTA DE AUTORIZAÇÃO




### CARTA DE AUTORIZAÇÃO

Declaramos que nós da Policlínica Guairacá, autorizamos o pesquisador Gustavo Simão Moraes, a coletar dados para a execução do Projeto de Pesquisa “Reabilitação Estética de Dente Anterior após Traumatismo: Relato de Caso”.

Os pesquisadores somente poderão iniciar a pesquisa pretendida quando o mesmo seja aprovado pelo Comitê de Ética em Pesquisa da Universidade Estadual do Centro-Oeste, UNICENTRO.

Para isto, serão disponibilizados ao pesquisador o uso do espaço e documentação do paciente. Bem como estamos cientes de que o presente trabalho deve seguir a Resolução 466/2012 (CNS) e complementares.

Guarapuava, 12 de maio de 2023;

  
Lilian Karin Nogueira Soares  
Coordenadora Administrativa  
Policlínica Guairacá

Prof. Ms. Lilian Karin Nogueira Soares  
Coordenadora administrativa da Policlínica Guairacá